



Complications d'angioplastie

Mariama Akodad

ICPS Massy

CCA CHRU de Montpellier

akodadmyriam@gmail.com



DÉCLARATION DE LIENS D'INTÉRÊT AVEC LA PRÉSENTATION

Intervenant : Mariama Akodad

- Je déclare les liens d'intérêt suivants :
- Edwards Lifescience, Medtronic: research grant

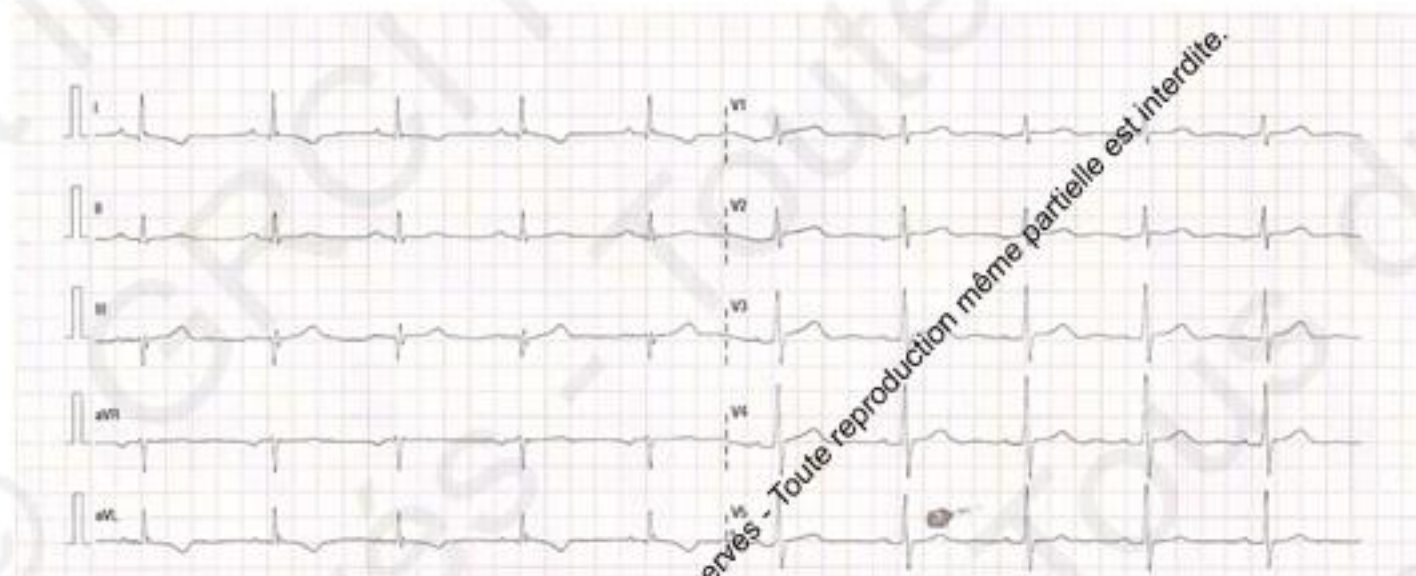
2017 © GRCI, Tous droits réservés - Toute reproduction même partielle est interdite.

2017 © GRCI, Tous droits réservés - Toute reproduction même partielle est interdite.

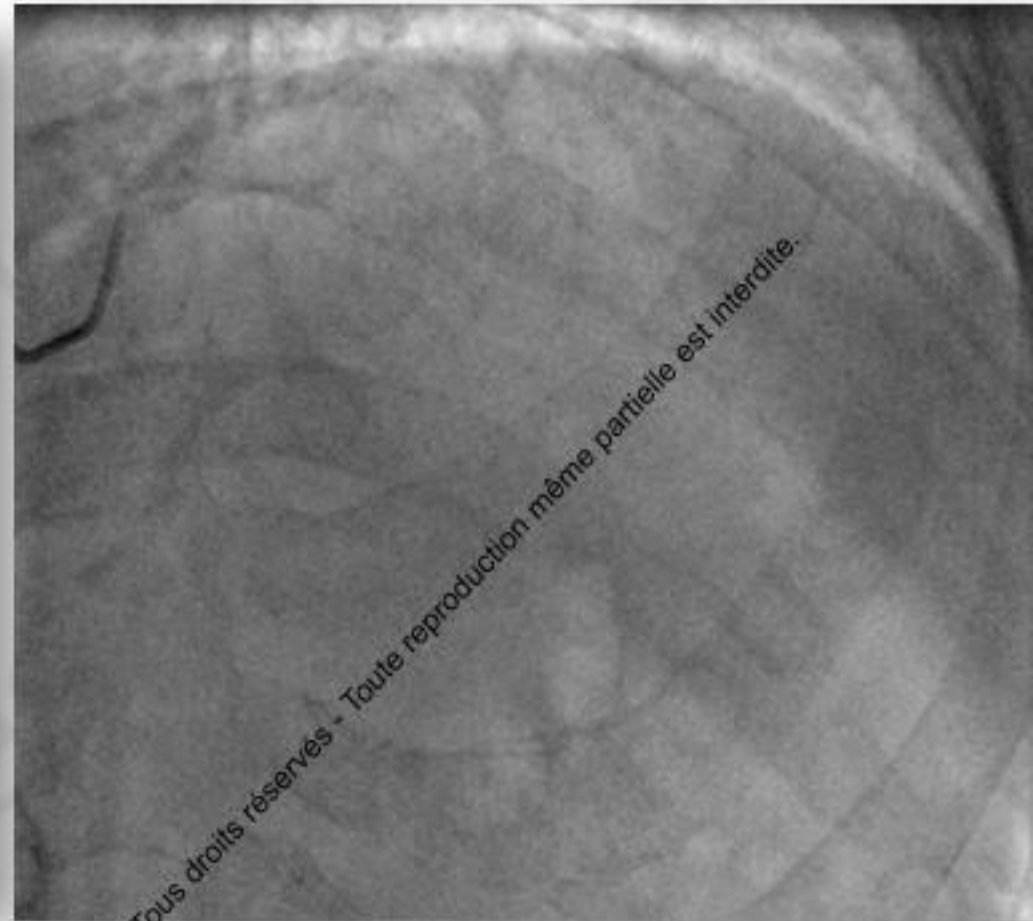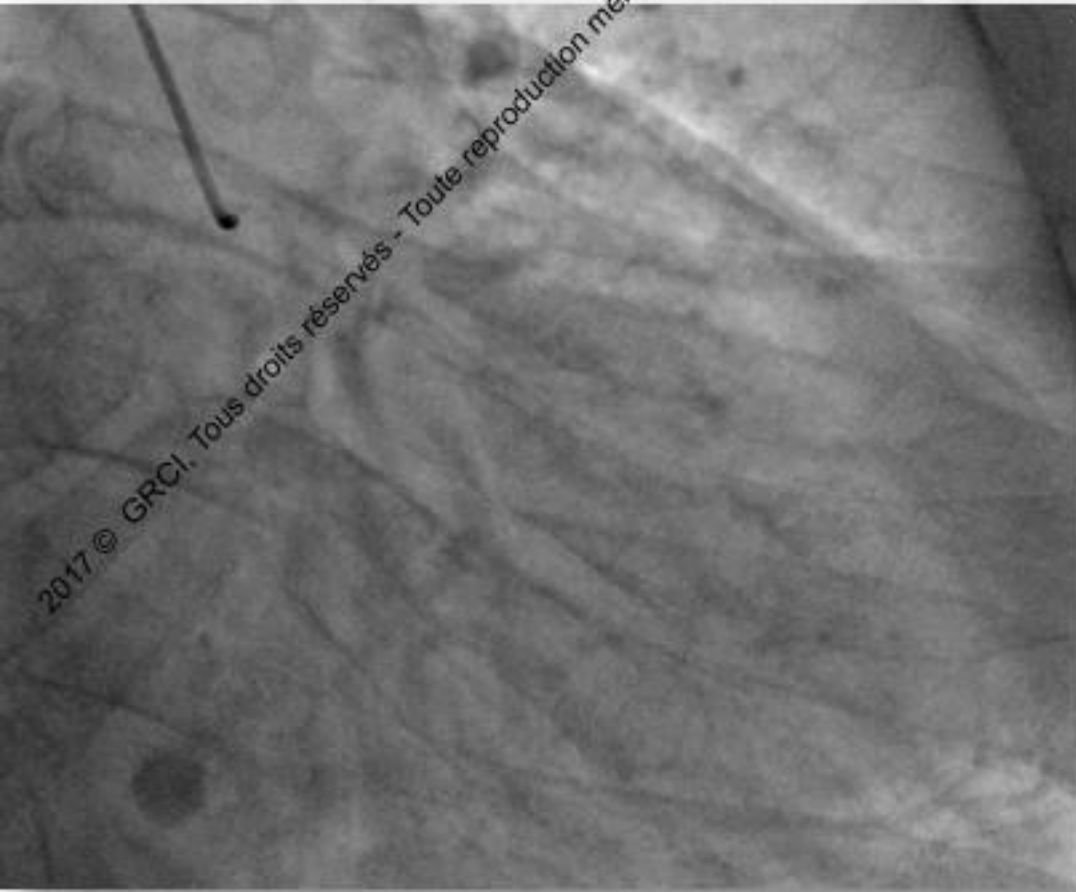
Mr F. 72 ans

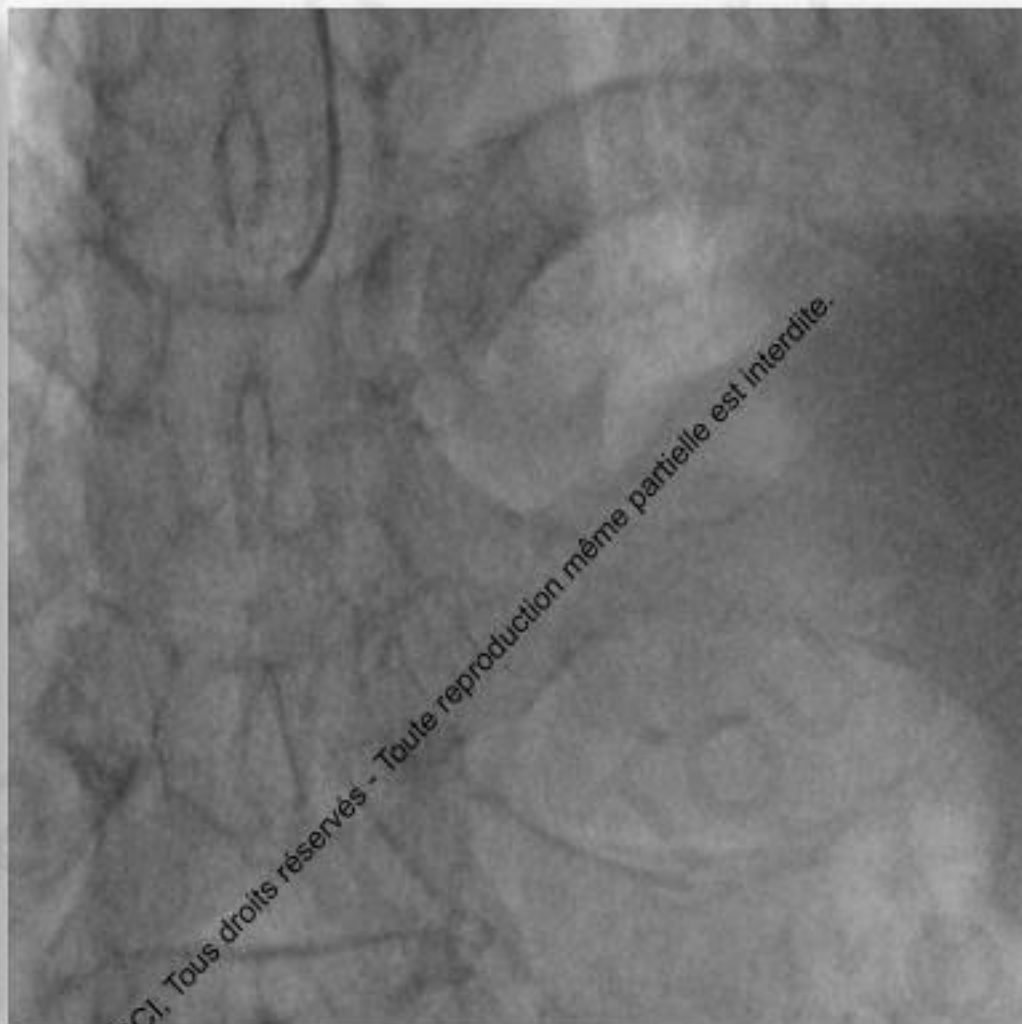
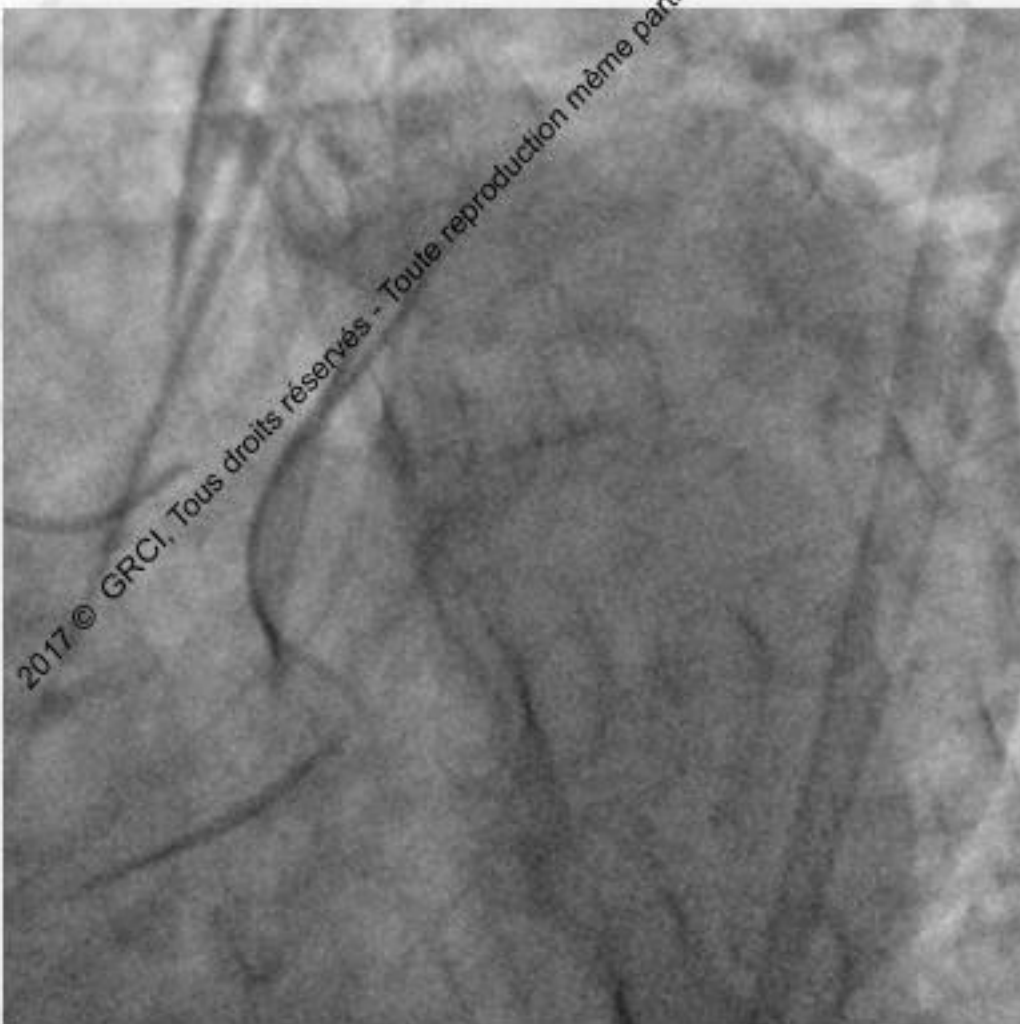
- FDRCV: HTA, hérédité

- Angor stable



- Scintigraphie: ischémie étendue inférieure/ antérieure et latérale





Syntax score **26**

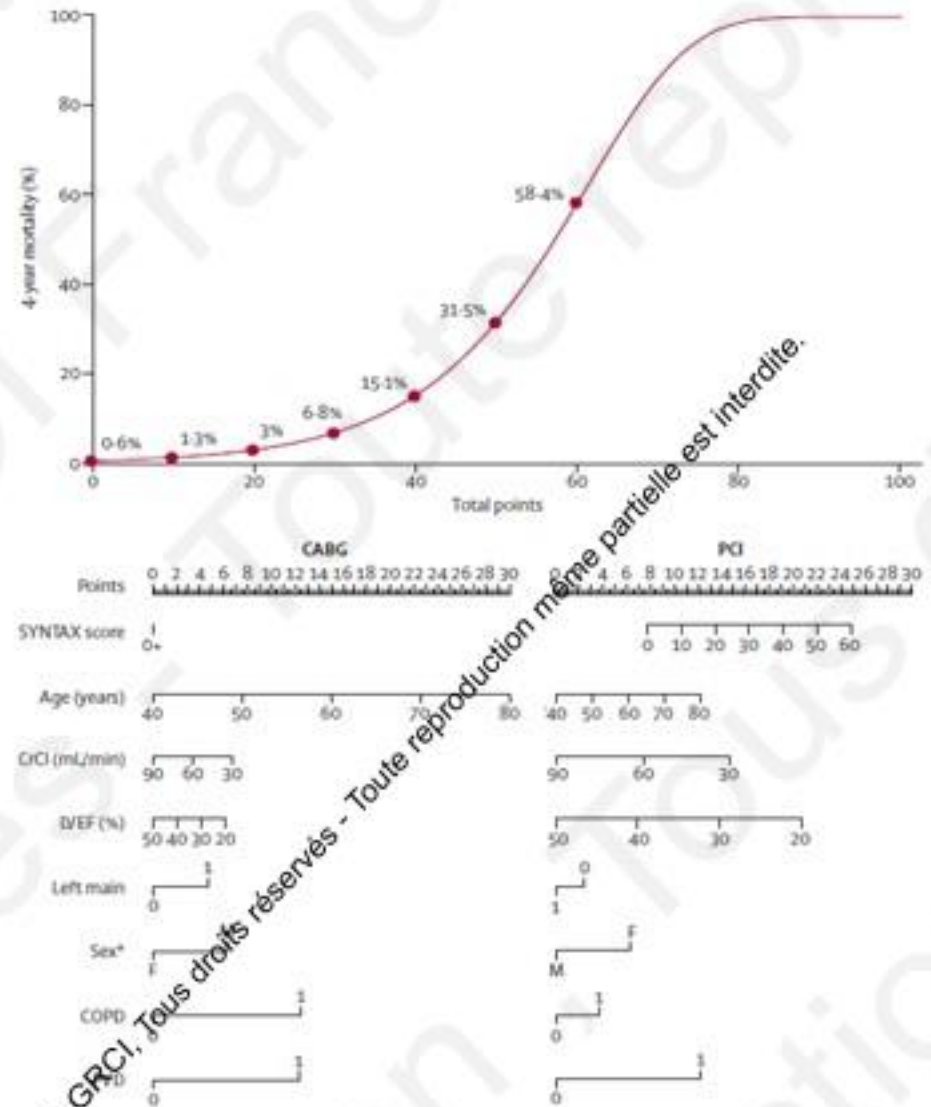
Syntax score II

PCI 27

Mortalité à 4 ans: **5.3%**

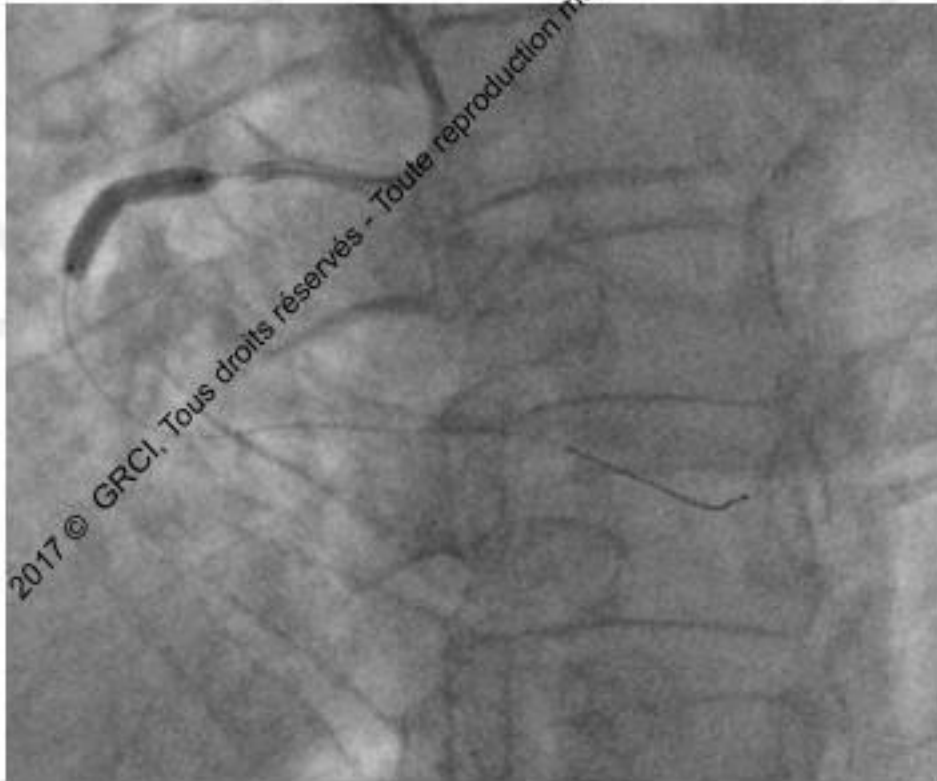CABG 34.6

Mortalité à 4 ans: **9.9%**

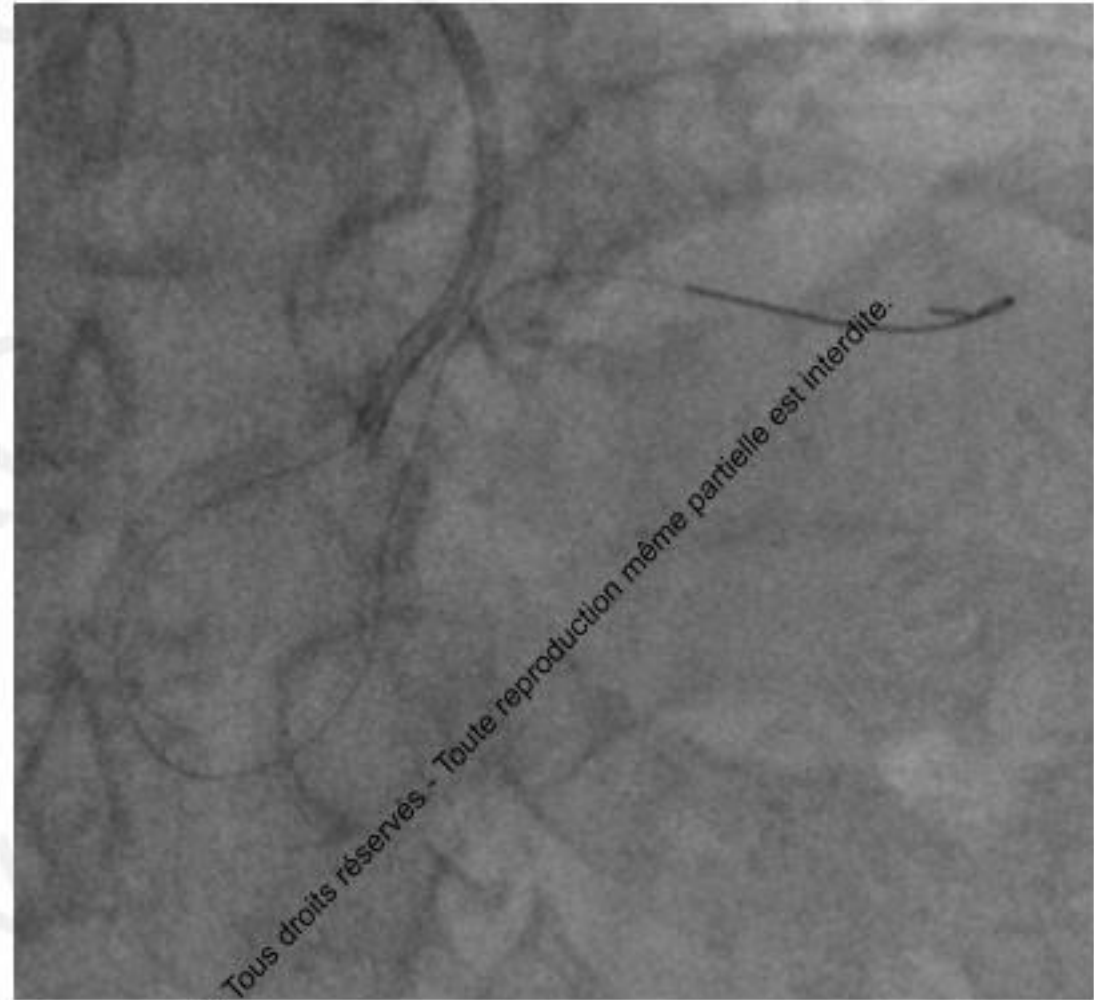


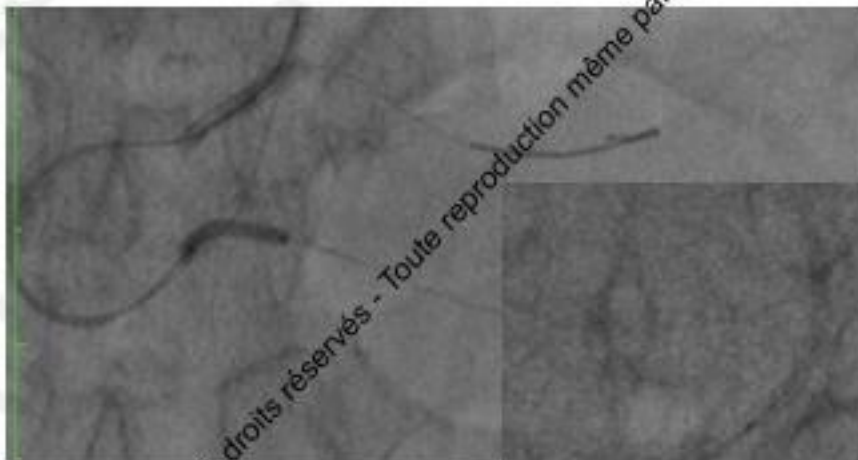
2017 © GRCI. Tous droits réservés - Toute reproduction même partielle est interdite.

2017 © GRCI. Tous droits réservés - Toute reproduction même partielle est interdite.

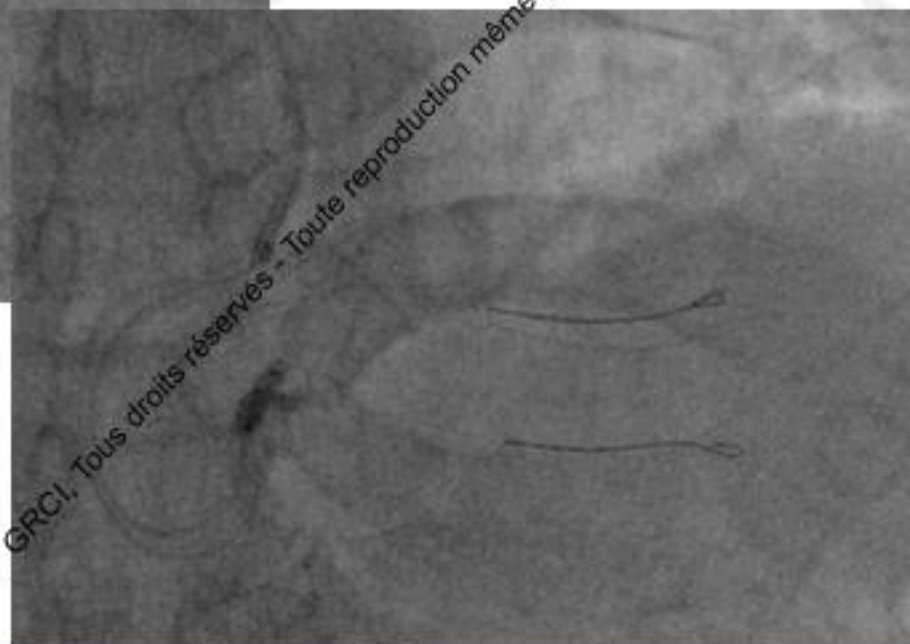
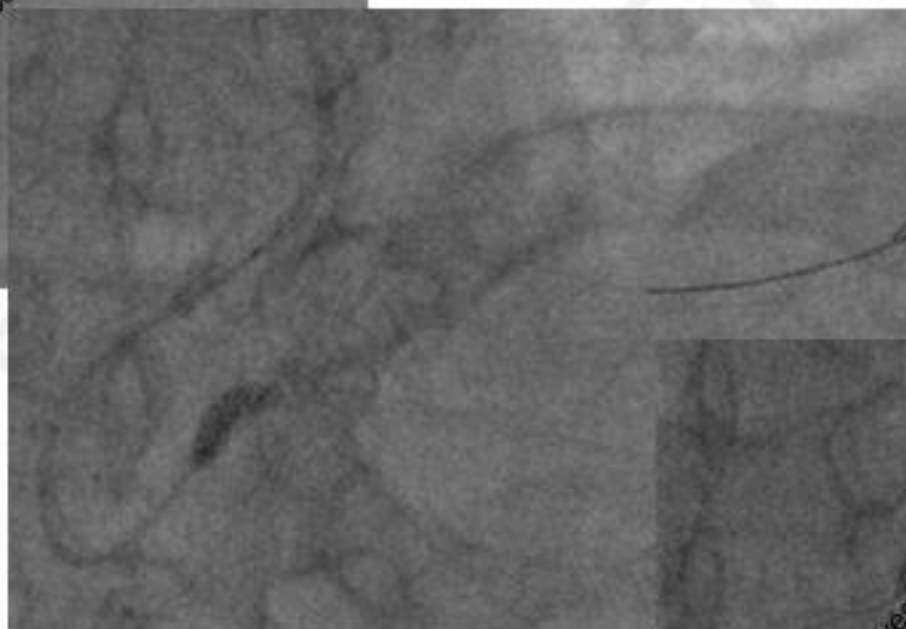


1 DES 3.5 x 18mm



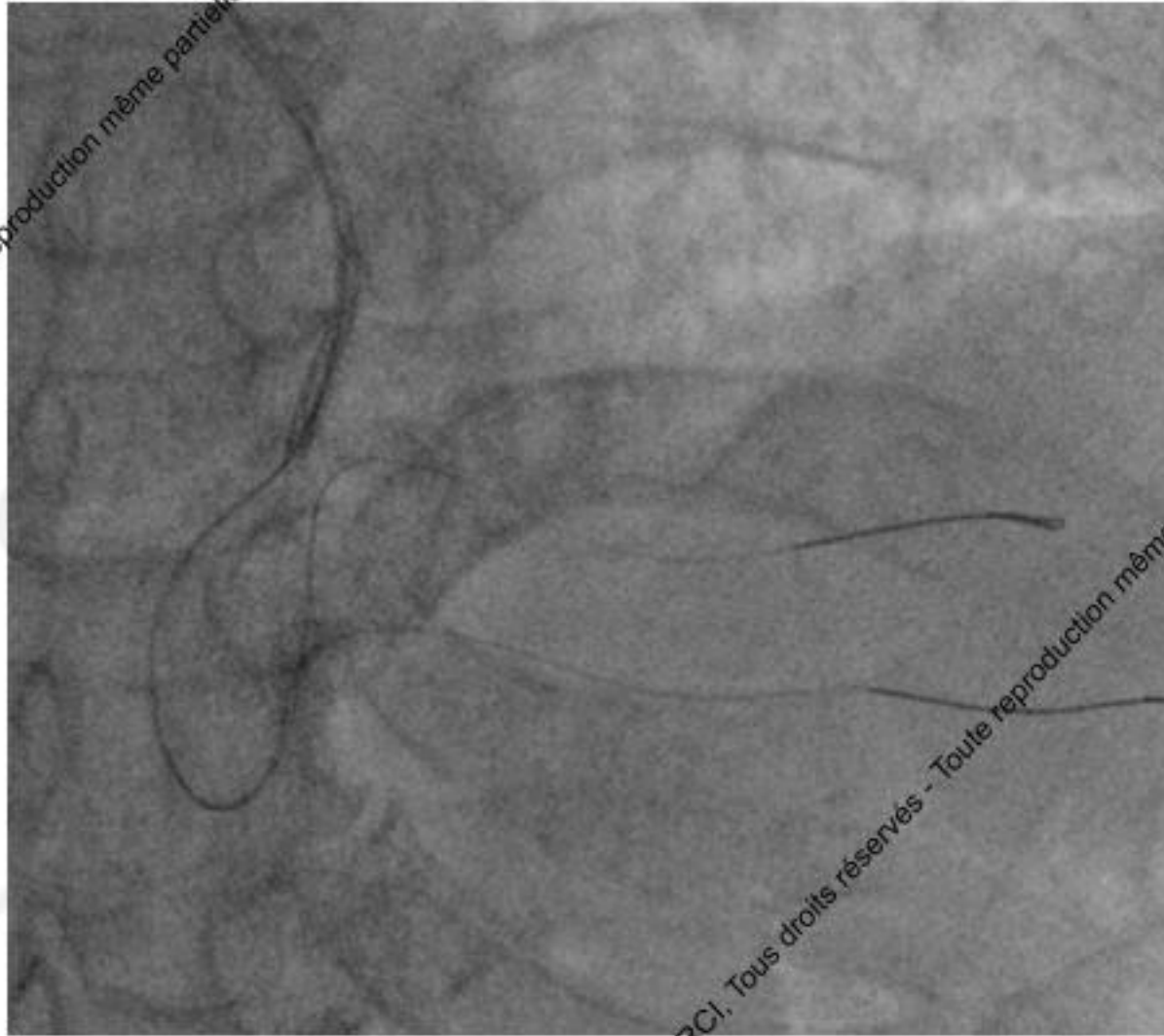

2017 © GRCI, Tous droits réservés - Toute reproduction même partielle est interdite.



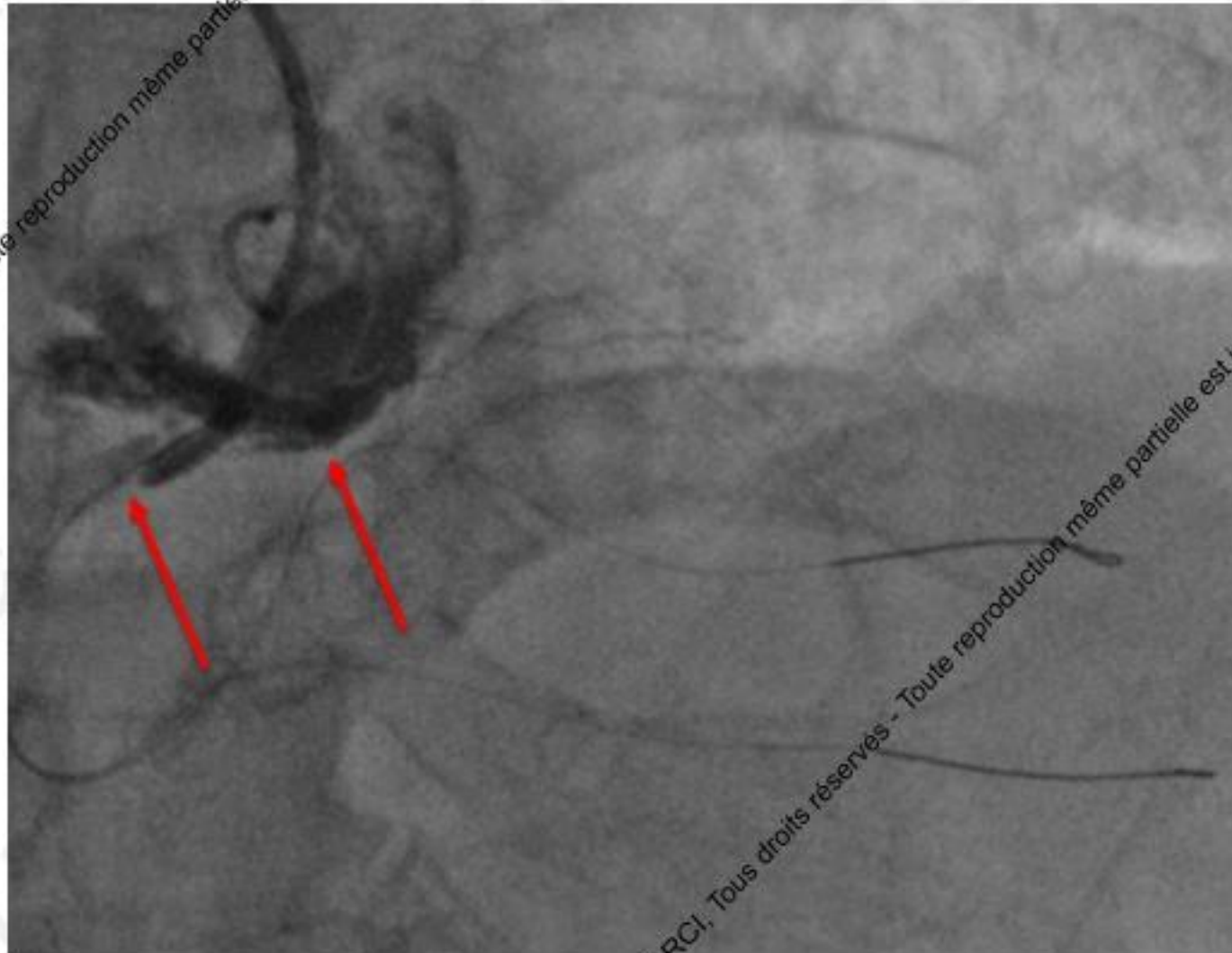
2017 © GRCI, Tous droits réservés - Toute reproduction même partielle est interdite.

1 DES 2.5 x 26 mm (POT et FKB)



2017 © GRCI, Tous droits réservés - Toute reproduction même partielle est interdite.

2017 © GRCI, Tous droits réservés - Toute reproduction même partielle est interdite.



2017 © GRCI, Tous droits réservés - Toute reproduction même partielle est interdite.

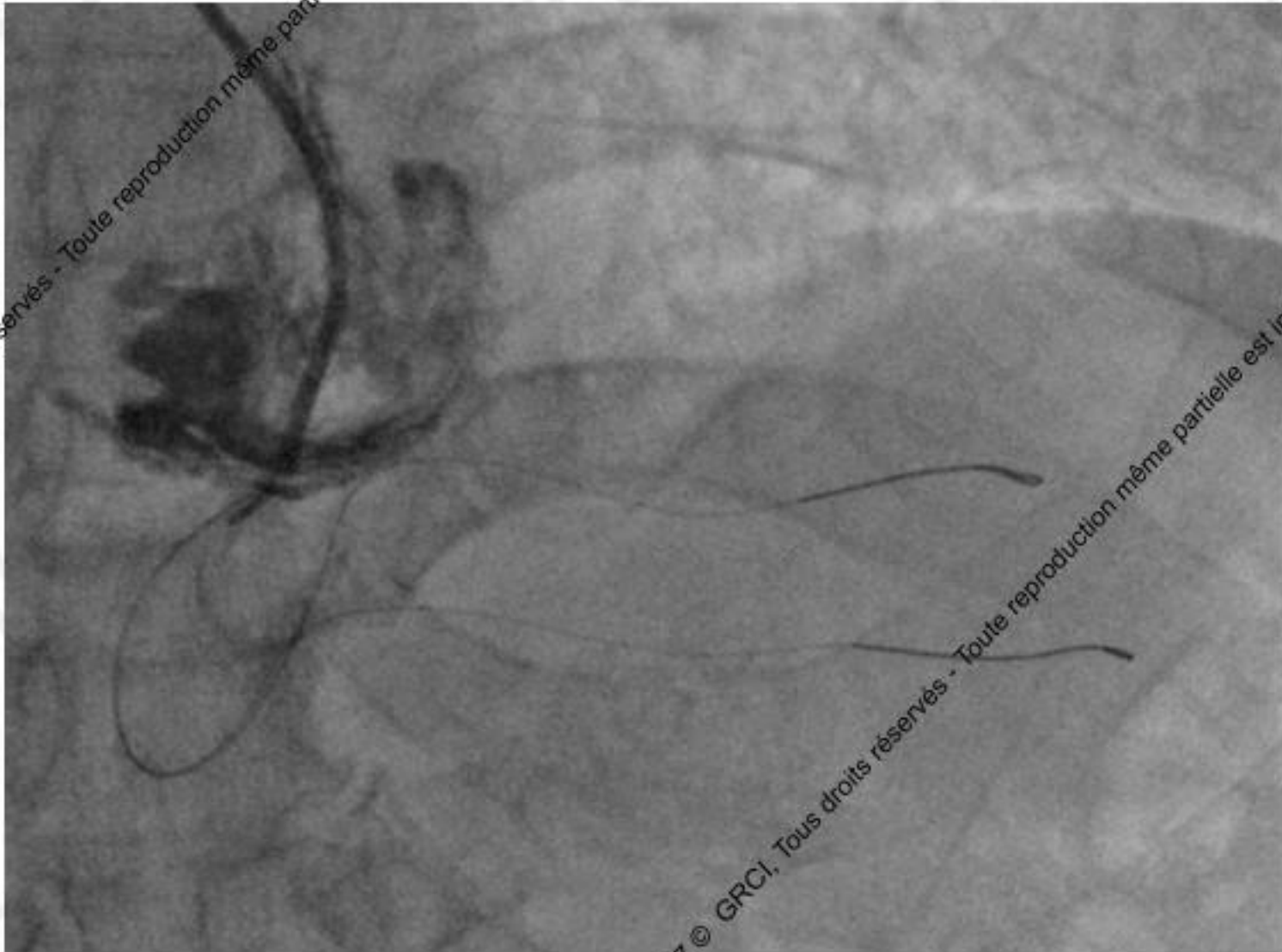2017 © GRCI, Tous droits réservés - Toute reproduction même partielle est interdite.

Que faire?

- A= Changer de cathéter guide
- B= Traitement médical
- C= Chirurgie
- D= Imagerie endocoronaire
- E= Angioplastie de l'ostium de l'artère coronaire droite
- F= Réinjection pour préciser l'anatomie de la dissection

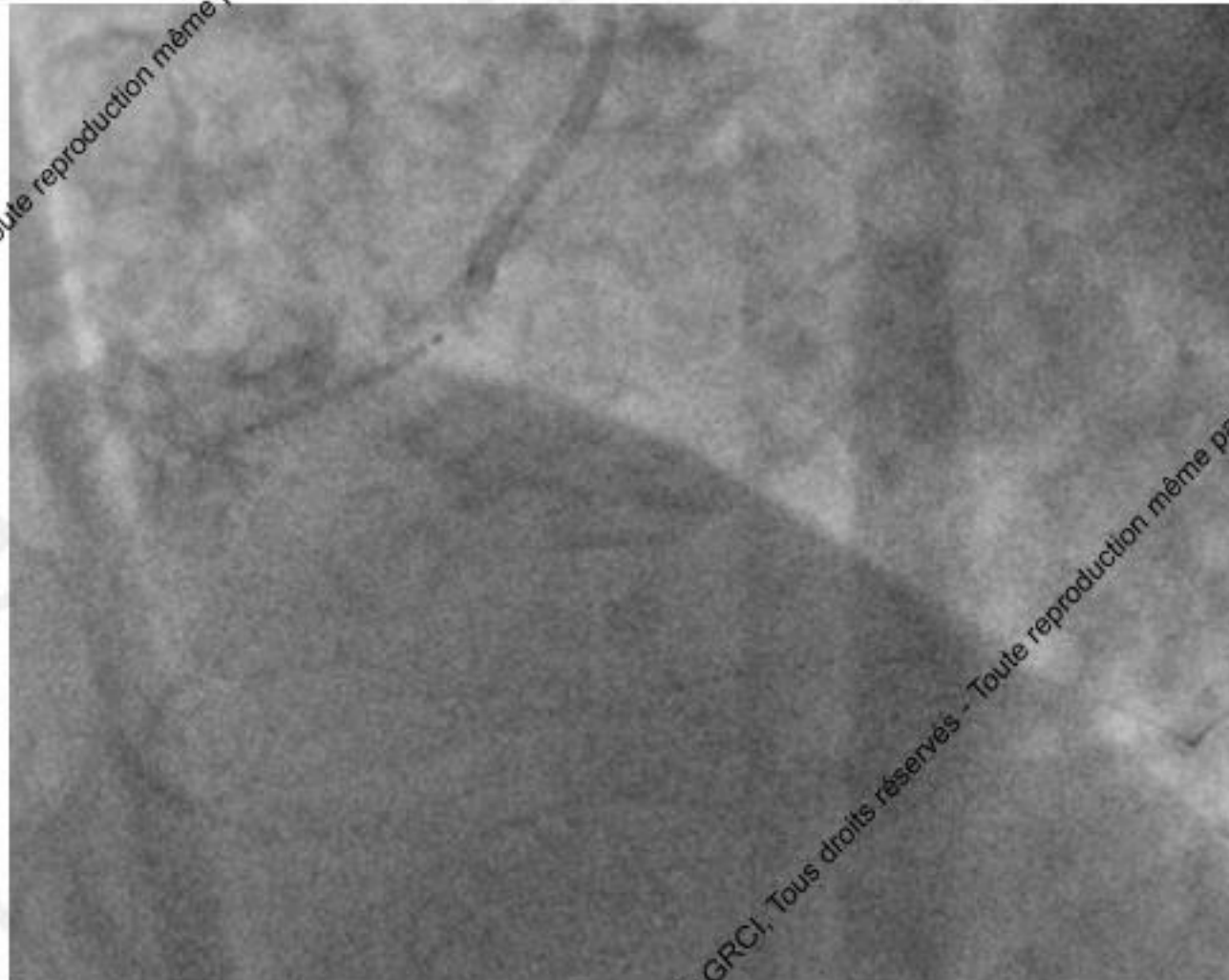
Que faire?

- A= Changer de cathéter guide
- B= Traitement médical
- C= Chirurgie
- D= Imagerie endocoronaire
- E= Angioplastie de l'ostium de l'artère coronaire droite
- F= Réinjection pour préciser l'anatomie de la dissection



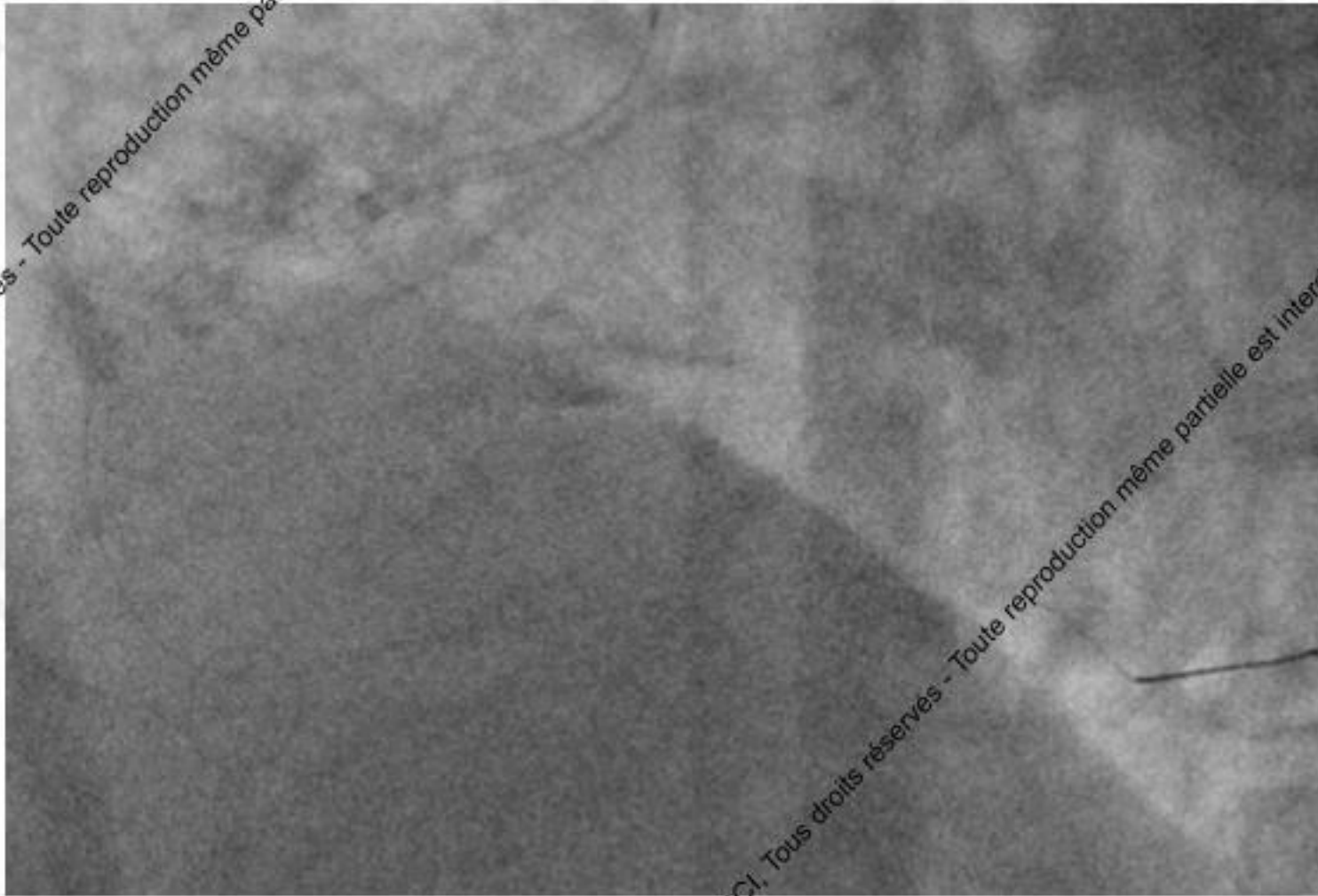
2017 © GRCI, Tous droits réservés - Toute reproduction même partielle est interdite.

2017 © GRCI, Tous droits réservés - Toute reproduction même partielle est interdite.



1 DES 4 x 15mm

2017 © GRCI, Tous droits réservés - Toute reproduction même partielle est interdite.



2017 © GRCI, Tous droits réservés - Toute reproduction même partielle est interdite.

2017 © GRCI, Tous droits réservés - Toute reproduction même partielle est interdite.

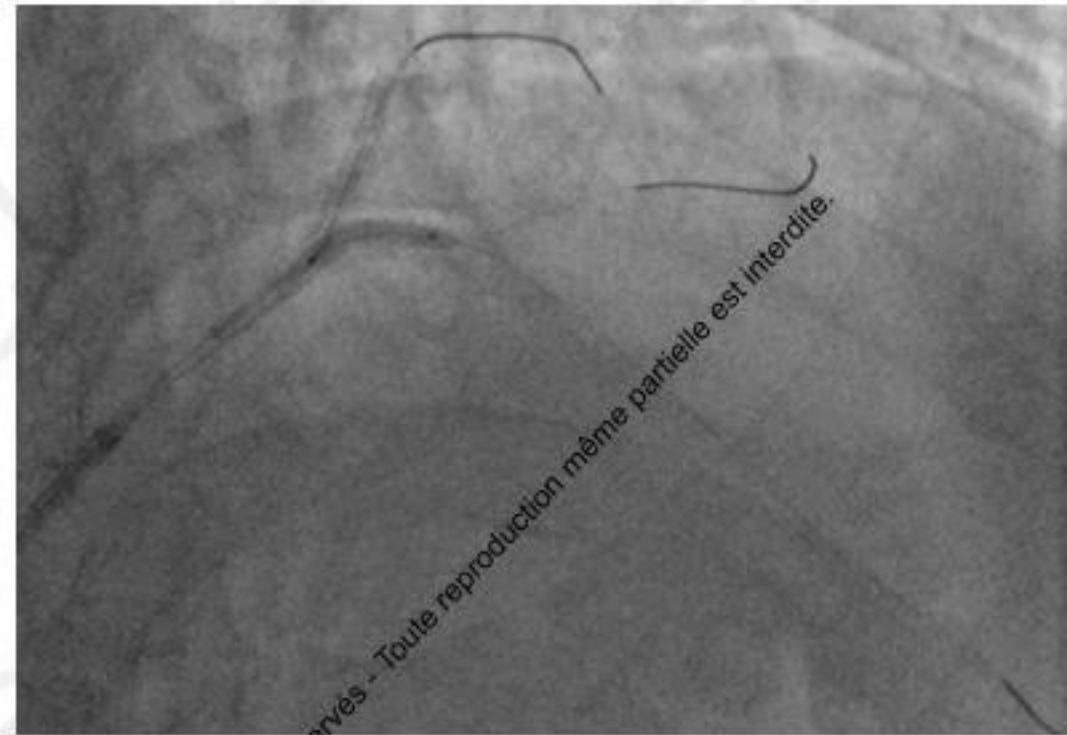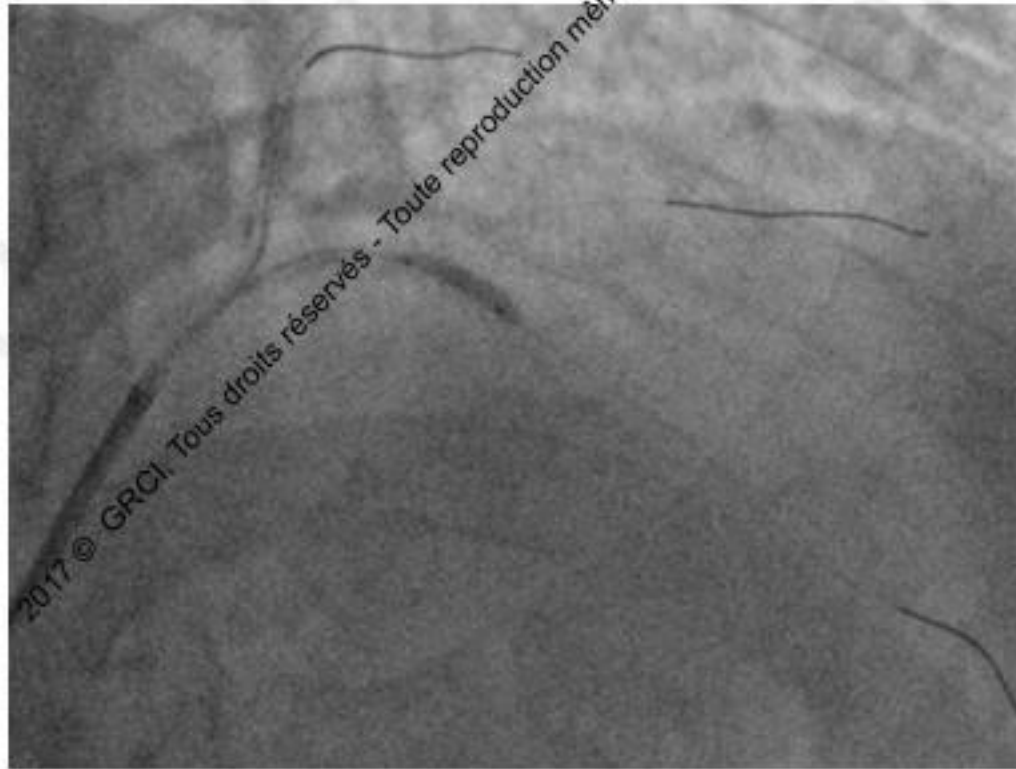
Take-home message

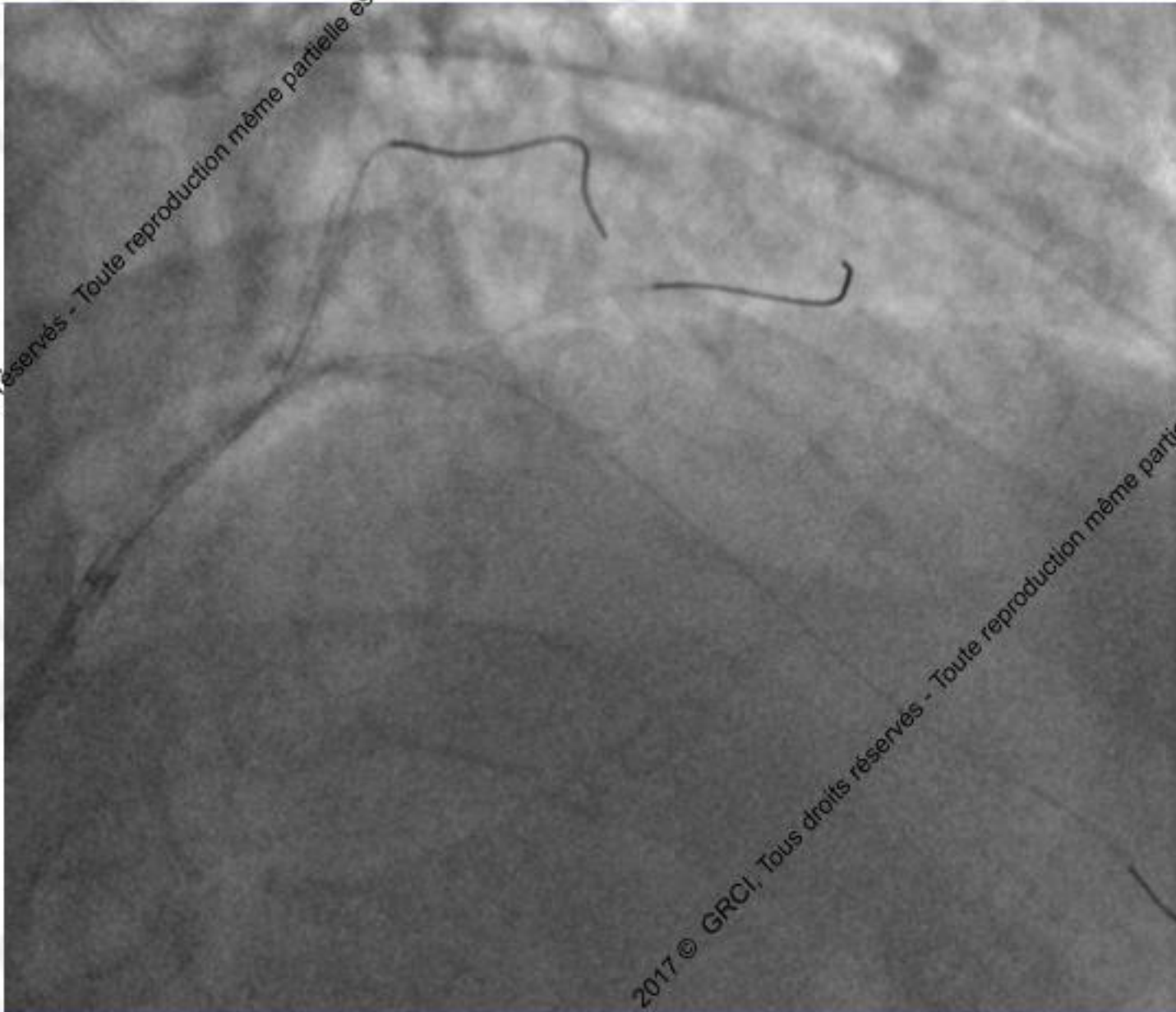
- 1/ Peser les indications avant l'angioplastie
- 2/ Bien choisir le Guiding: support mais moins agressif possible (3D)
- 3/ Toujours être coaxial/ Repositionner après retrait des ballons/ Vérifier les pressions
- 4/ Avoir un guide en place
- 5/ Ne pas ré-injecter
- 6/ Si pas de guide en place: changement de guiding/ voie d'abord

1 mois plus tard...

2017 © GRCI, Tous droits réservés - Toute reproduction même partielle est interdite.

2017 © GRCI, Tous droits réservés - Toute reproduction même partielle est interdite.





Que faire?

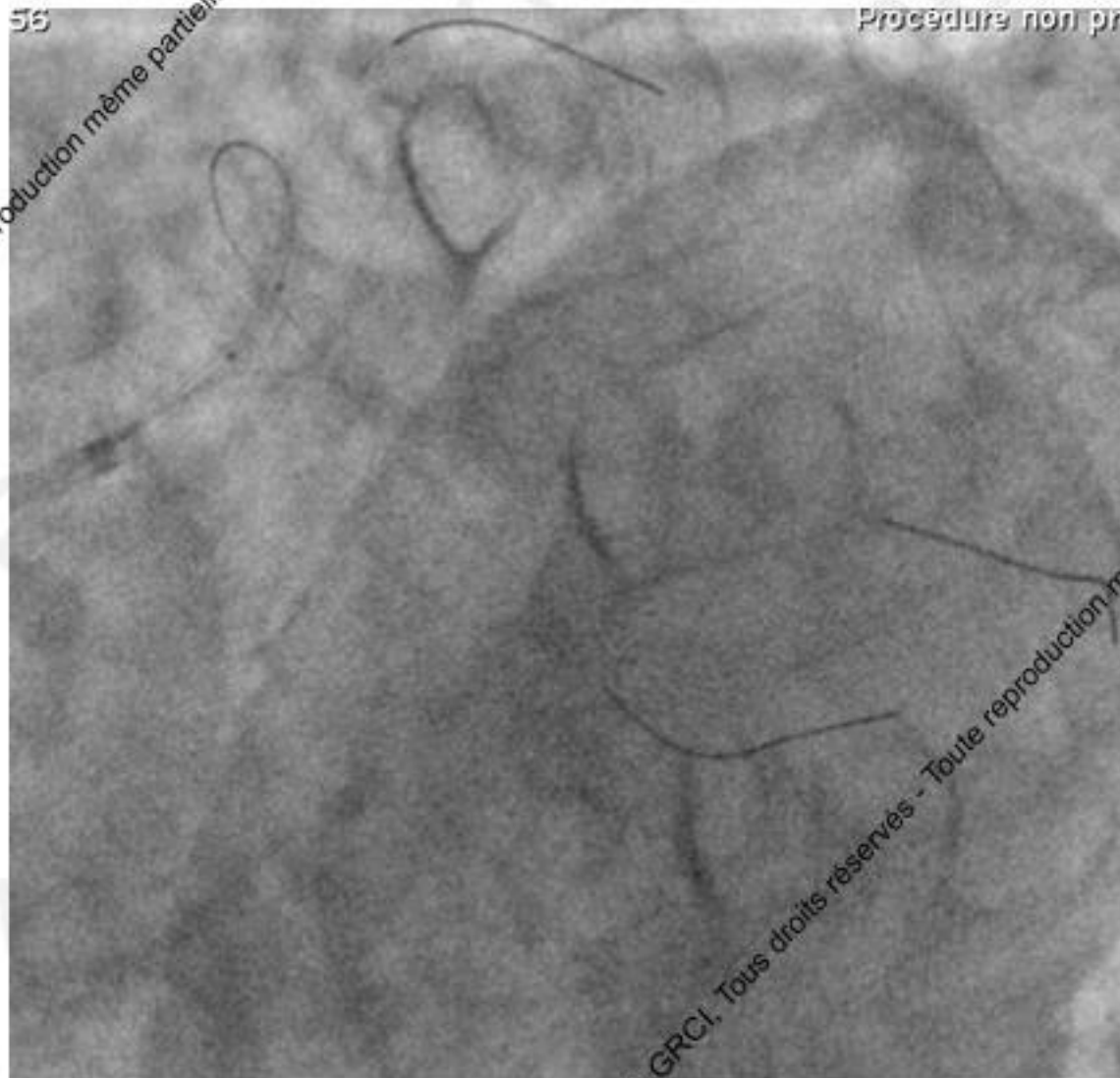
- A= Récupérer le stent au lasso
- B= Retrait du guide
- C= Plaquer le stent contre la paroi
- D= Implanter le stent à l'aide de petits ballons
- E= Le laisser en place non déployé avec une double anti-agrégation à vie

Que faire?

- **A= Récupérer le stent au lasso**
- **B= Retrait du guide**
- **C= Plaquer le stent contre la paroi**
- **D= Implanter le stent à l'aide de petits ballons**
- **E= Le laisser en place non déployé avec une double anti-agrégation à vie**

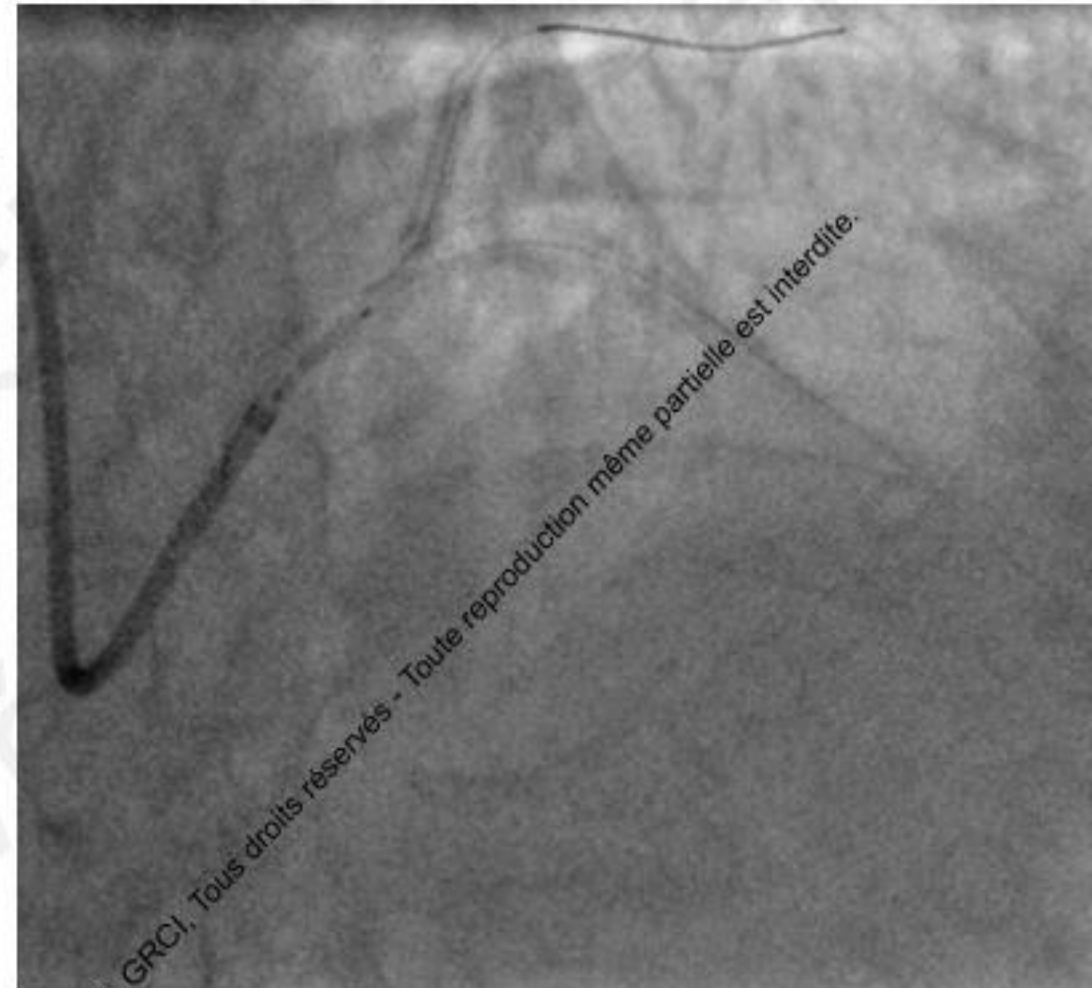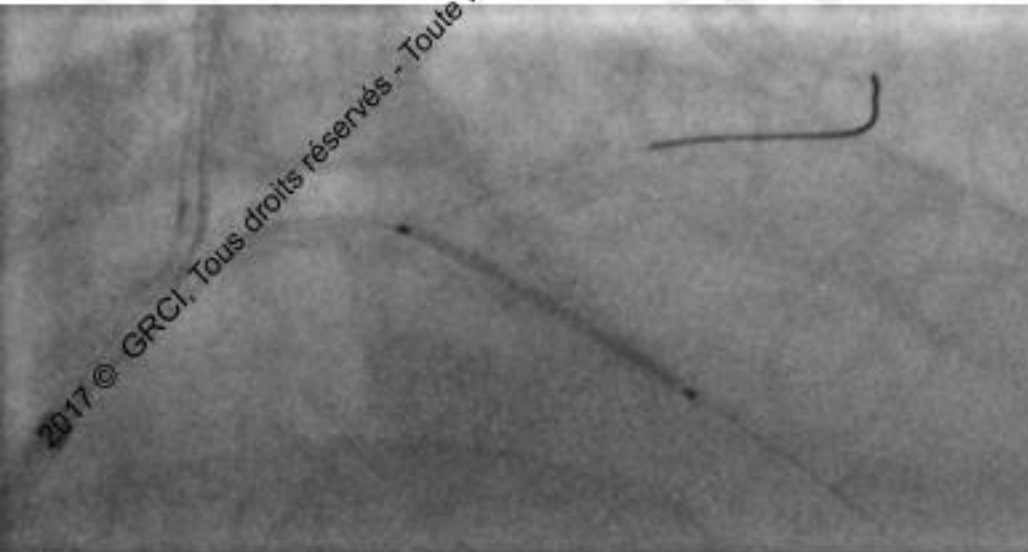
2017 © GRCI, Tous droits réservés - Toute reproduction même partielle est interdite.

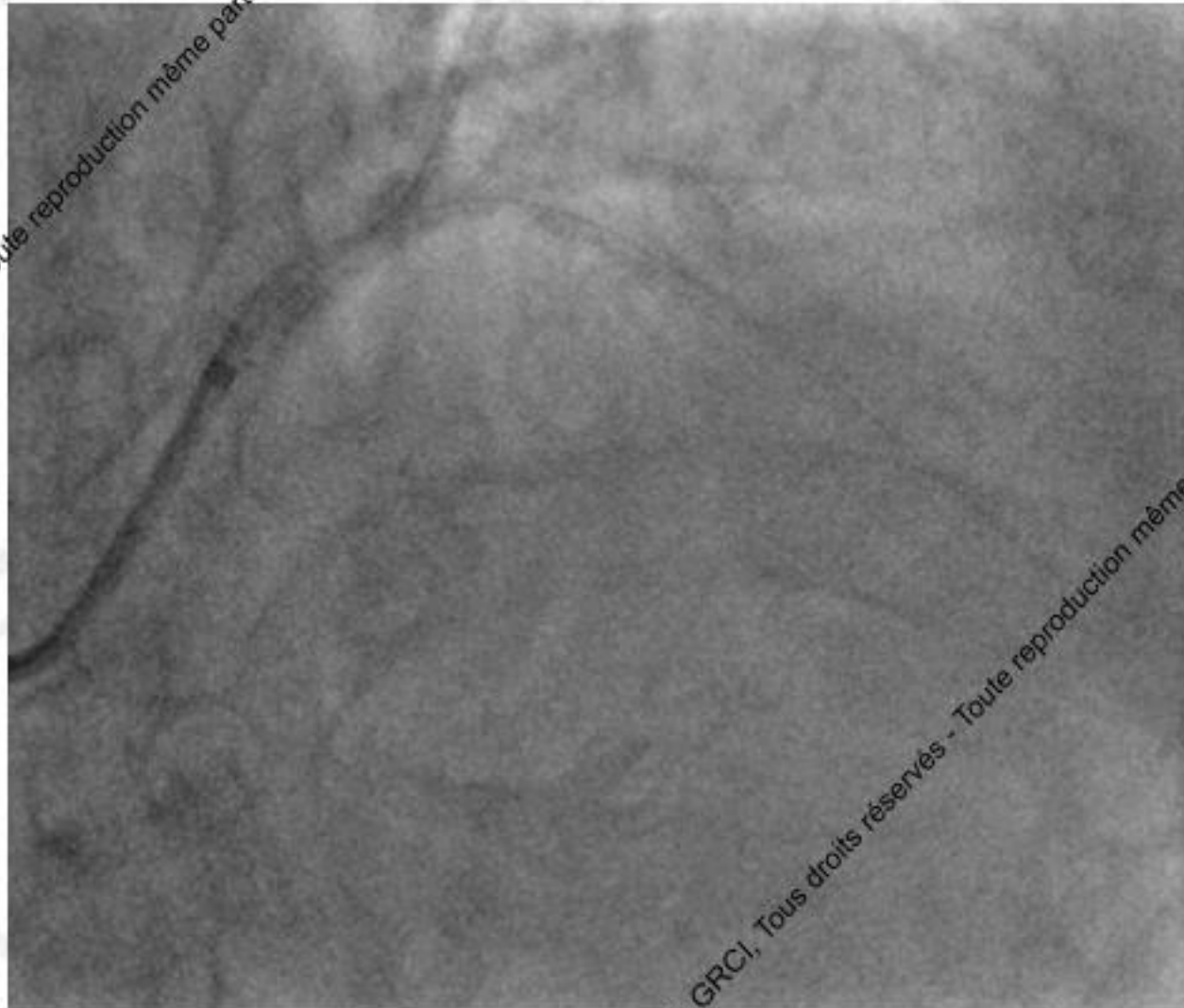
2017 © GRCI, Tous droits réservés - Toute reproduction même partielle est interdite.



2017 © GRCI, Tous droits réservés - Toute reproduction même partielle est interdite.

2017 © GRCI, Tous droits réservés - Toute reproduction même partielle est interdite.





2017 © GRCI, Tous droits réservés - Toute reproduction même partielle est interdite.

2017 © GRCI, Tous droits réservés - Toute reproduction même partielle est interdite.

Take-home message

- 1/ Peser les indications avant l'angioplastie
- 2/ Bien prédilater les lésions calcifiées
- 3/ Ne pas forcer si difficultés à passer le stent/ retrait coaxial
- 4/ Garder le guide en place +++
- 5/ Implanter OU récupérer le stent
- 6/ Stent viz

2017 © GRCI, Tous droits réservés - Toute reproduction même partielle est interdite.

2017 © GRCI, Tous droits réservés - Toute reproduction même partielle est interdite.

Conclusion

- Eviter les complications: préférer un échec à une complication
- Une complication mais pas deux!
- Compagnonnage

2017 © GRCI, Tous droits réservés - Toute reproduction même partielle est interdite.

2017 © GRCI, Tous droits réservés - Toute reproduction même partielle est interdite.