

Lésion de trifurcation du tronc commun sur SCA ST+ antérieur

Mohamed Oualid AOUISSI

CHU IBN SINA Annaba (ALGERIE)



DÉCLARATION DE LIENS D'INTÉRÊT AVEC LA PRÉSENTATION

Intervenant : Prénom Nom, Ville

Je n'ai pas de lien d'intérêt à déclarer

2017 © GRCI, Tous droits réservés - Toute reproduction même partielle est interdite.

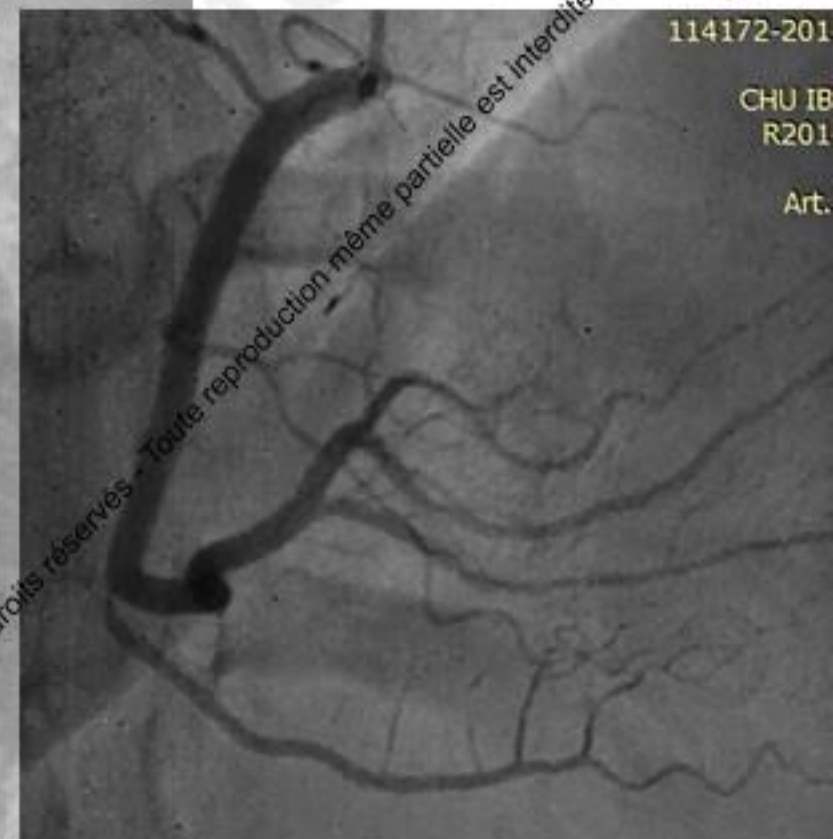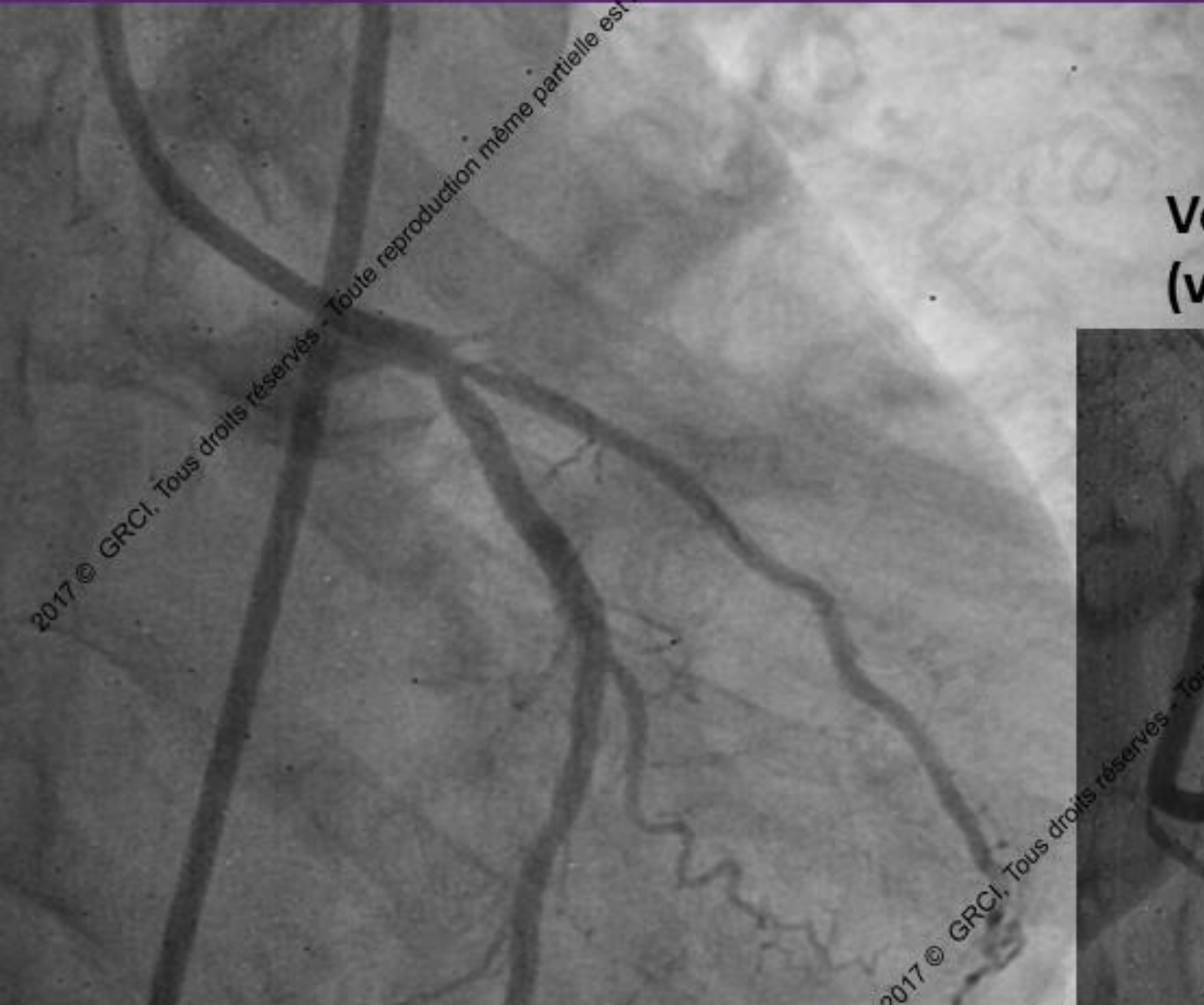2017 © GRCI, Tous droits réservés - Toute reproduction même partielle est interdite.

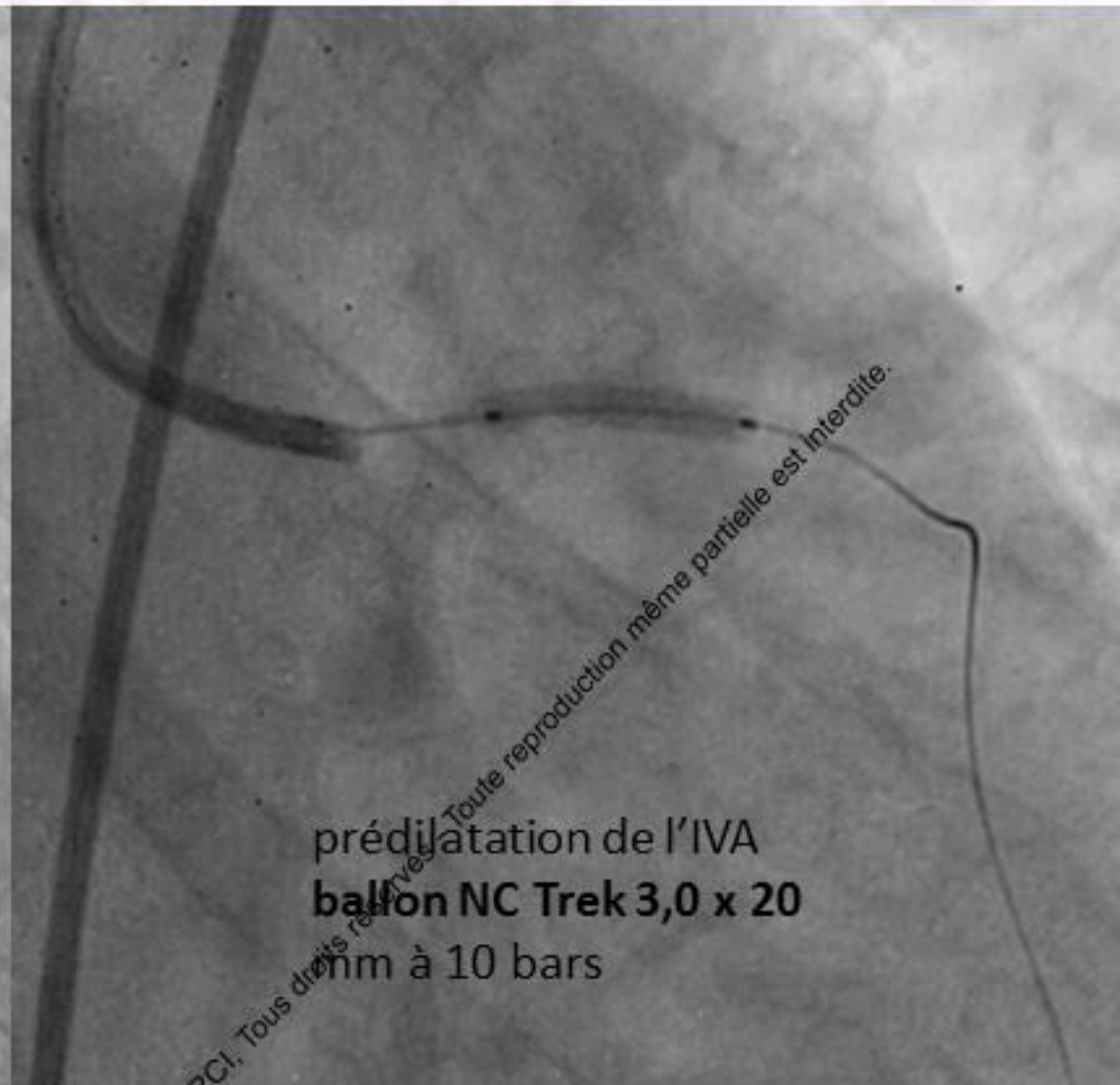
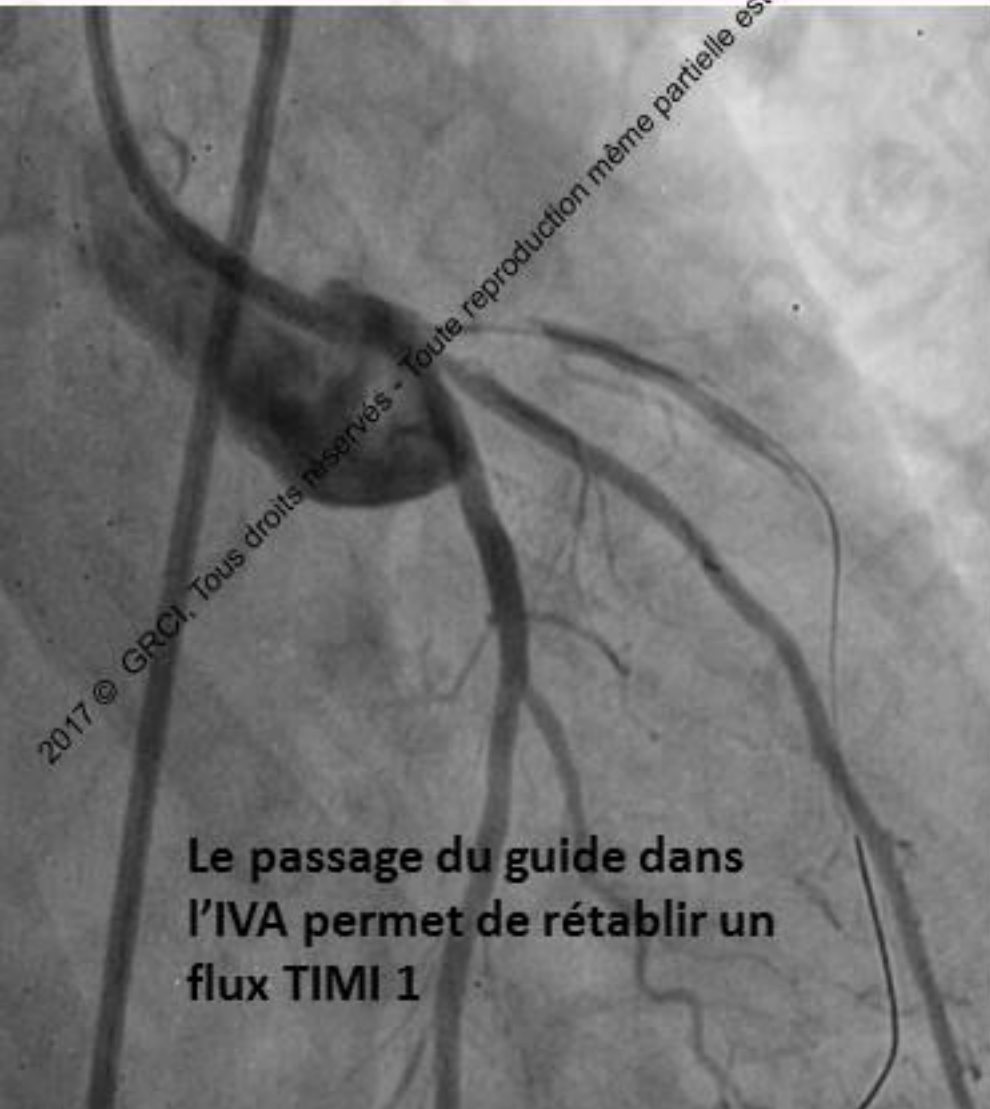
Act 1

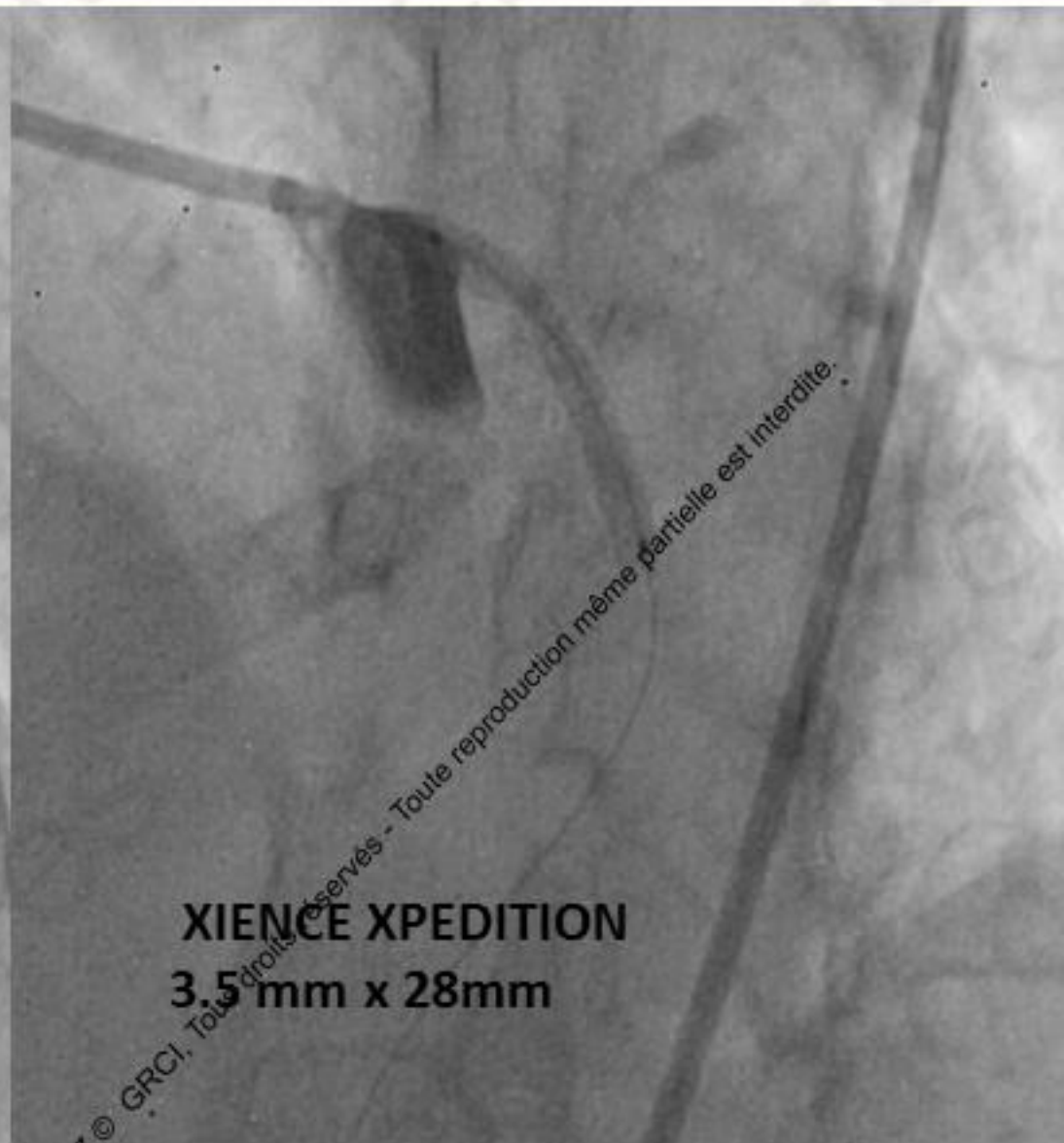
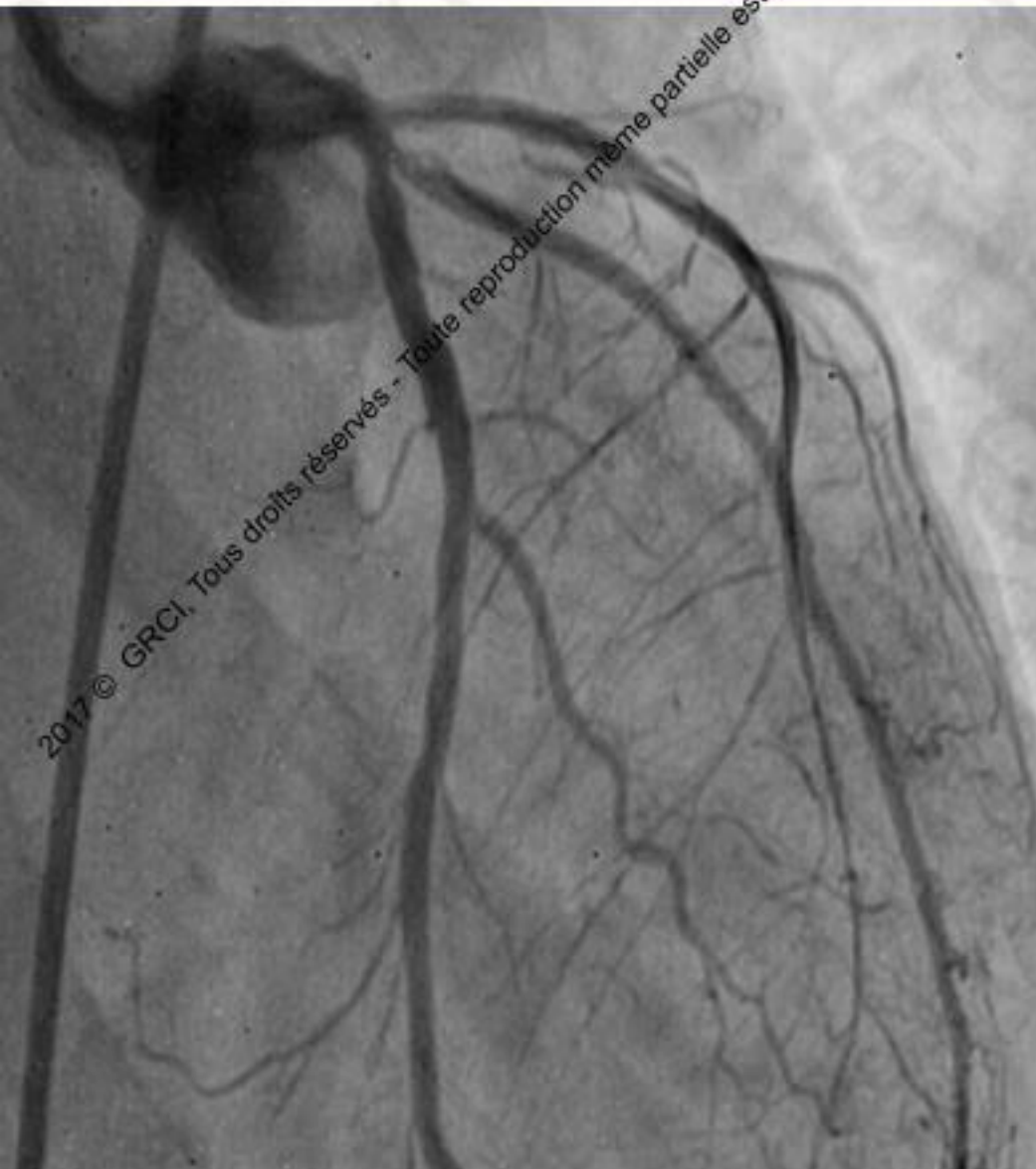
AB : 1H:00 du matin

- **Femme de 33 ans**
- **sans ANCTD tabagique,**
- **STEMI en antérieur étendu H2**
- **Killip 1 ,stable sur le plan hémodynamique**

Voie fémorale droite (voie radiale difficile)





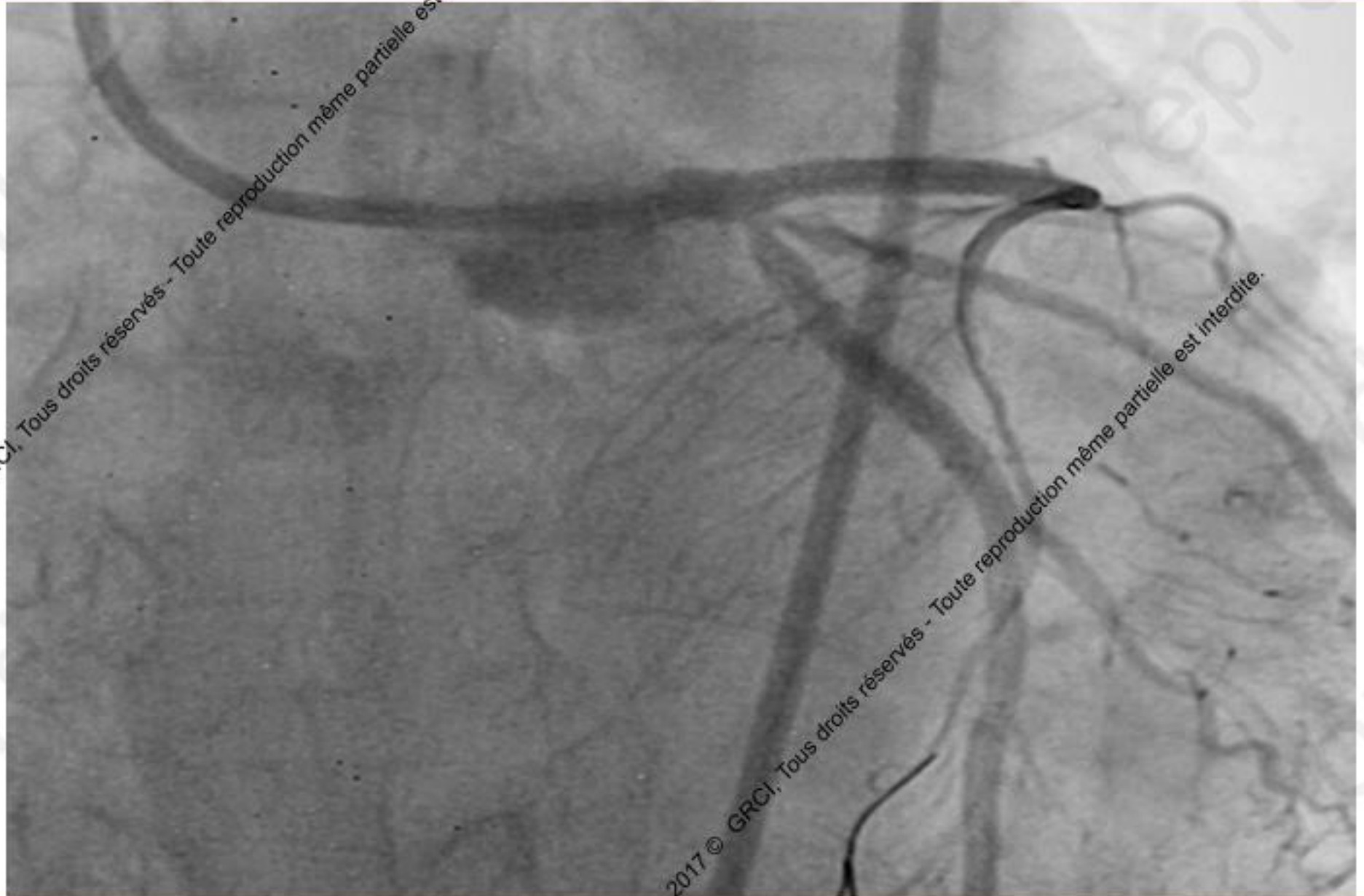

Un ballon NC trek
12 mm x 4,0 mm à
18 bars

Un Side /rePOT est
réalisé

2017 © GRCI, Tous droits réservés. Toute reproduction même partielle est interdite.

2017 © GRCI, Tous droits réservés. Toute reproduction même partielle est interdite.



2017 © GRCI, Tous droits réservés - Toute reproduction même partielle est interdite.

2017 © GRCI, Tous droits réservés - Toute reproduction même partielle est interdite.

- Les suites sont simples et la patiente quitte l'hôpital à J4.
- Ticagrelor + Aspirine
- FEVG a 58% Hypokinesie modérée anteroseptale.

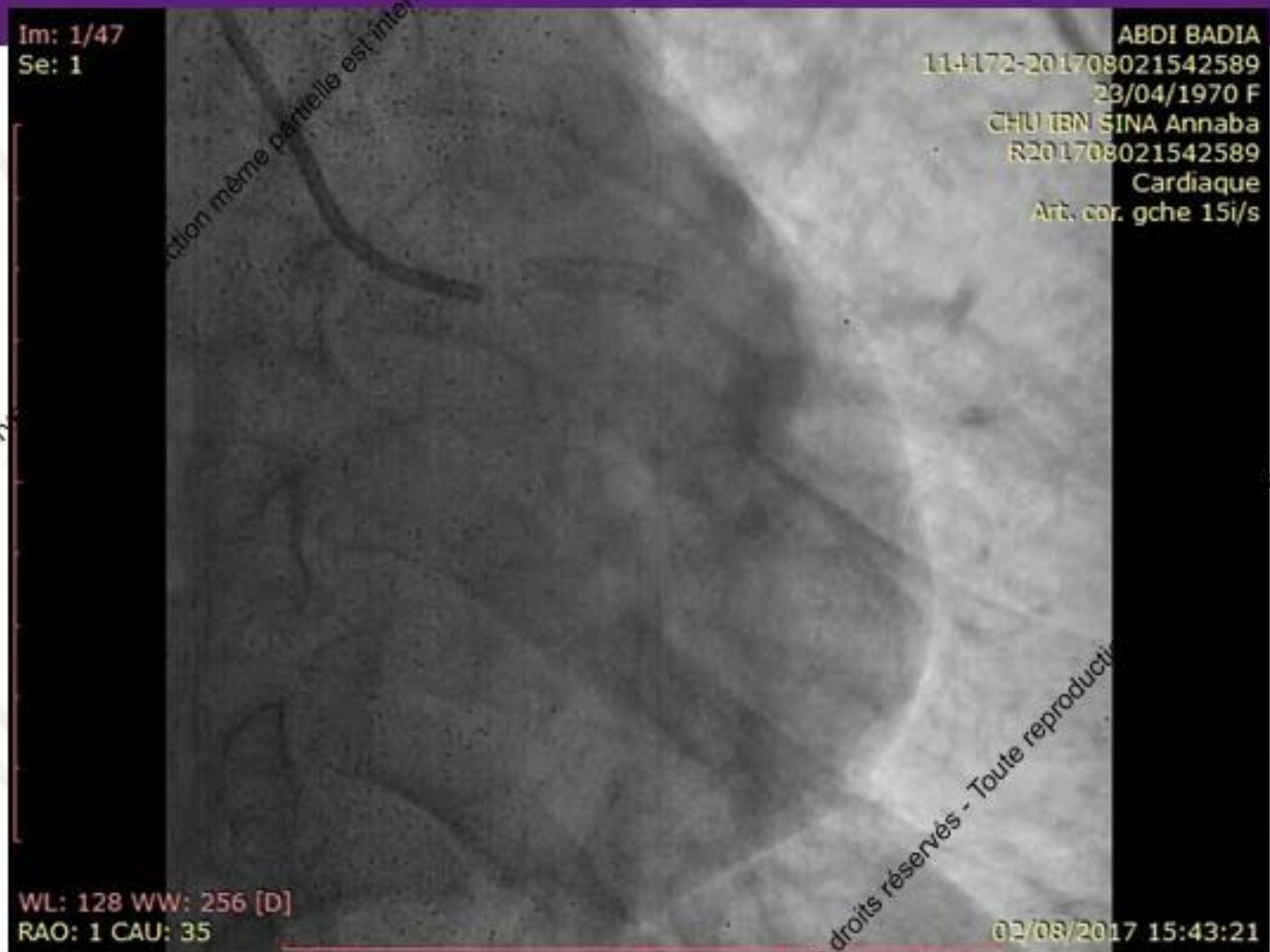
Act 11

6 mois plus tard

- Elle présente angor invalidant.
- Cardiologue de ville: Scinti ++7/17 ischémie antérieure et latérale
- Coronarographie

2017 © GRCI, Tous droits réservés - Toute reproduction même partielle est interdite.

2017 © GRCI, Tous droits réservés - Toute reproduction même partielle est interdite.



Im: 1/47
Se: 1

ABDI BADIA
114172-201708021542589
23/04/1970 F
CHU IBN SINA Annaba
R201708021542589
Cardiaque
Art. cor. gche 15i/s

WL: 128 WW: 256 [D]
RAO: 1 CAU: 35

02/08/2017 15:43:21

Voie Radiale gauche

2017 © GRCI, Tous droits réservés

2017 © GRCI, Tous droits réservés - Toute reproduction est interdite.

est interdite.

SYNTAX SCORE II

SYNTAX Score I

Lesion 1
(segment 6): 3.5x2=
(segment 11): 1.5x2=
(segment 12): 1x2=
Trifurcation 3 diseased segment(s) involved
Sub total lesion 1

Lesion 2
Sub total lesion 2

TOTAL:

7
3
2
5
17
0
17

HOW SHOULD I TREAT?

2017 © GRCI, Tous droits réservés - Toute reproduction même partielle est interdite.

Act III

2017 © GRCI. Tous droits réservés. Toute reproduction même partielle est interdite.

2017 © GRCI. Tous droits réservés. Toute reproduction même partielle est interdite.

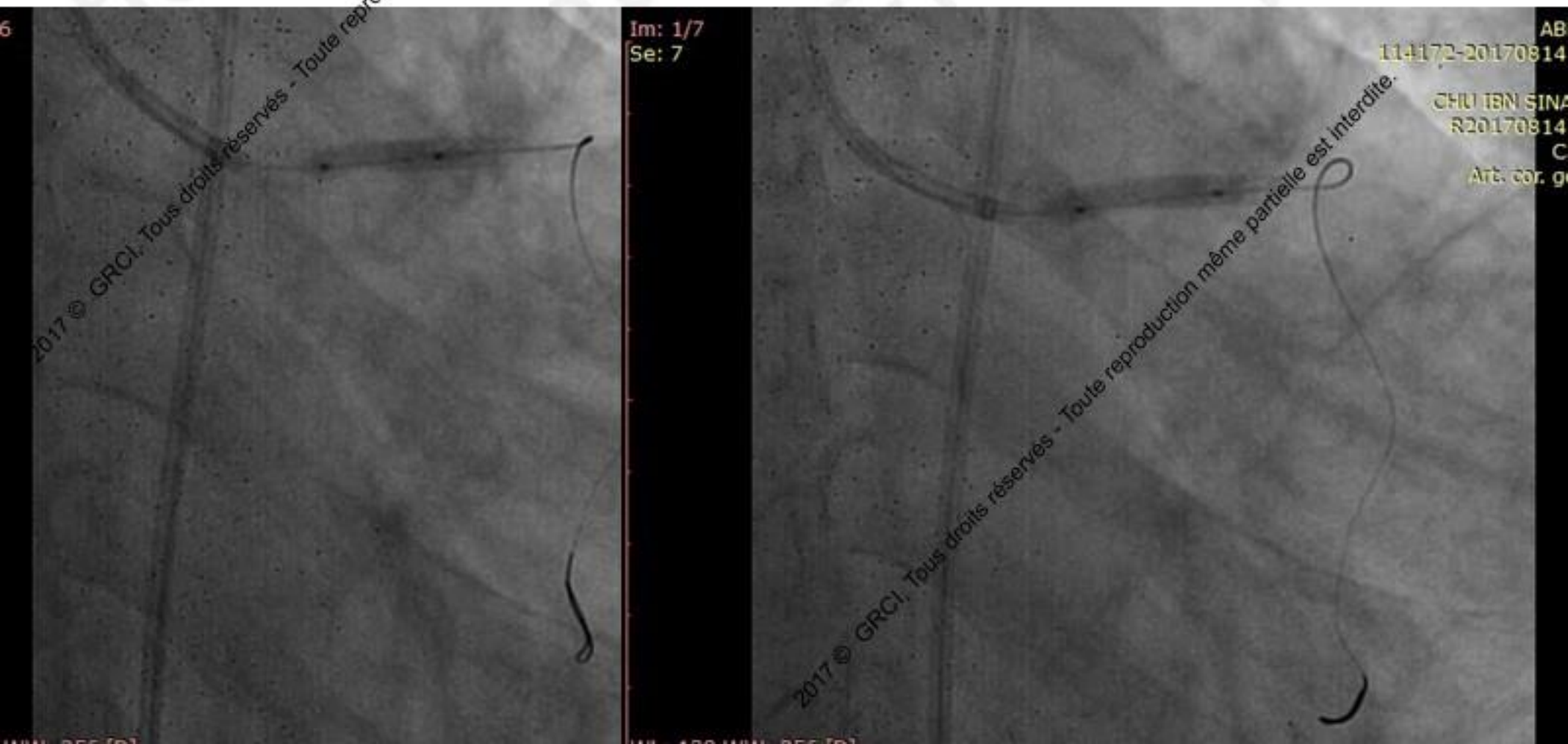
La stratégie de revascularisation

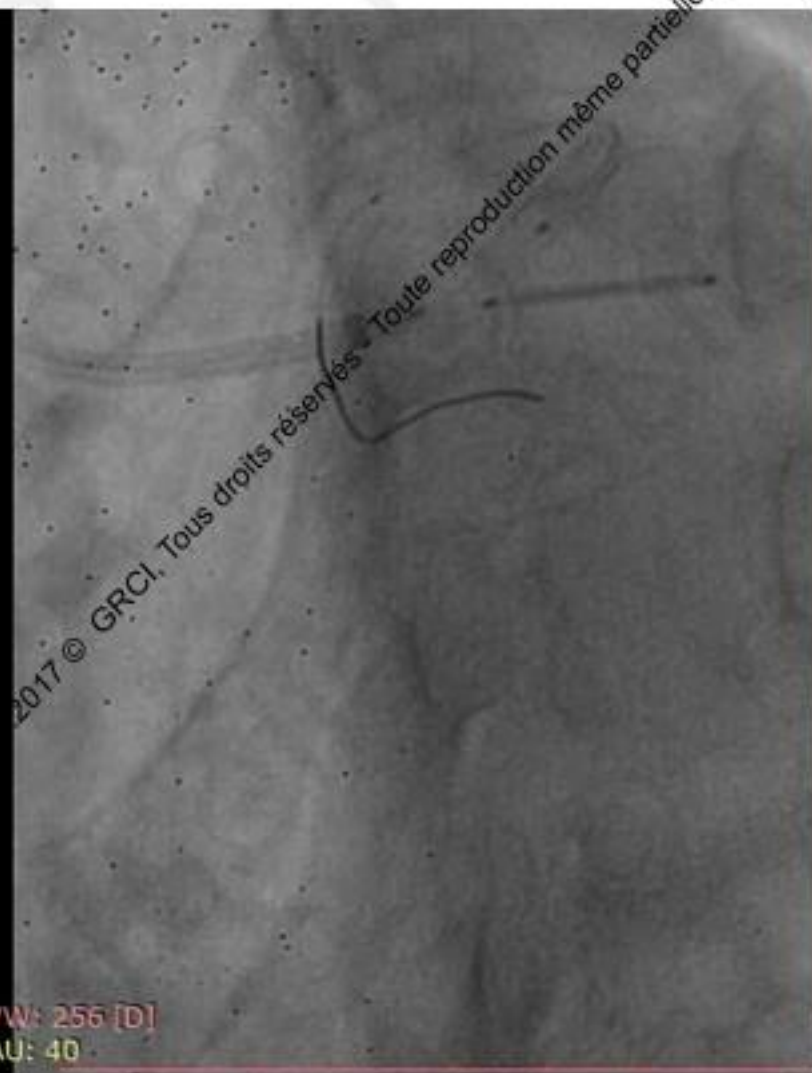- Traiter la resténose avec un ballon actif
- Réaliser un stenting de la bissectrice en TAP

2017 © GRCI, Tous droits réservés - Toute reproduction même partielle est interdite.

2017 © GRCI, Tous droits réservés - Toute reproduction même partielle est interdite.

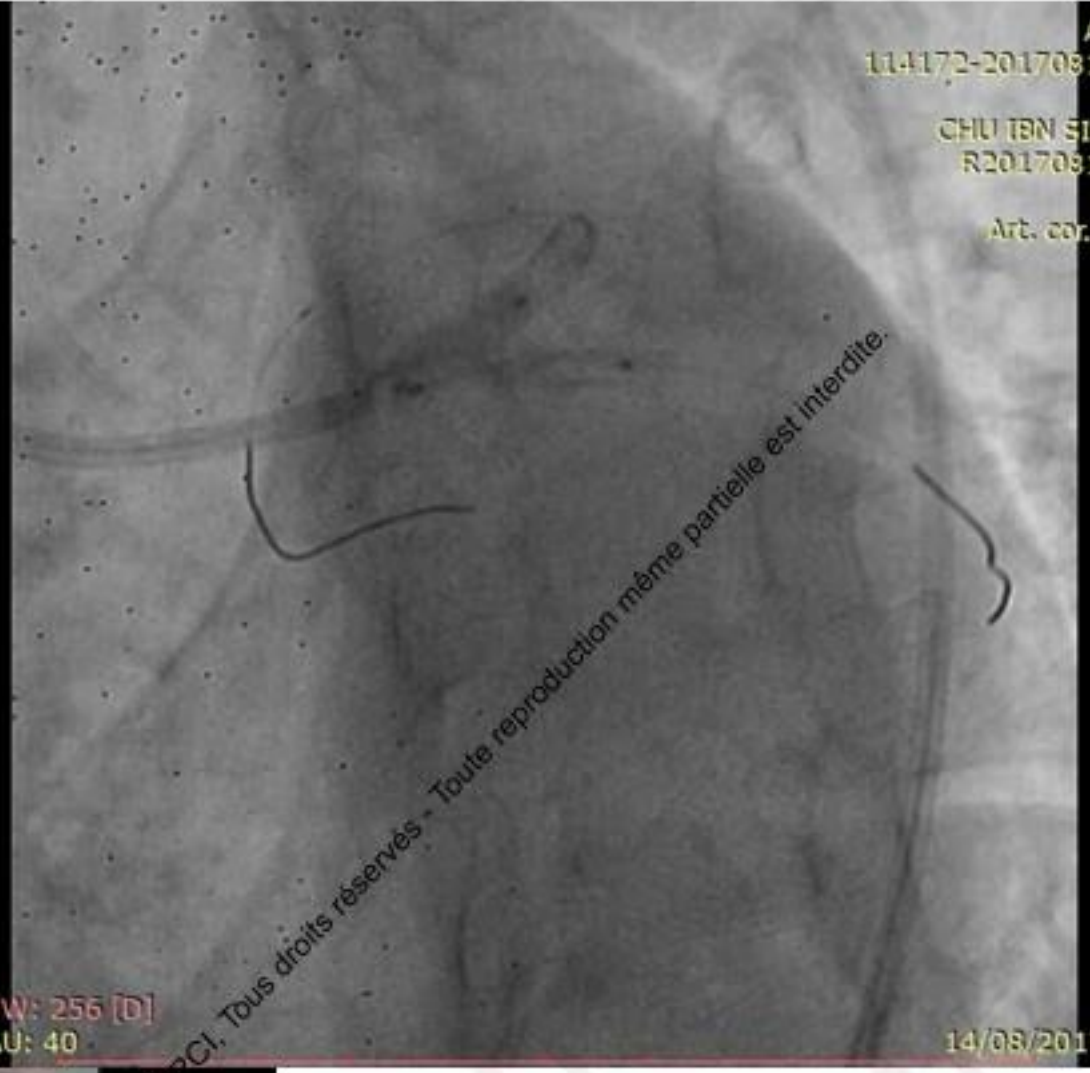
Cutting Balloon(3,5/10)+Ballon NC 3,5/10+Ballon Actif 3,5/15 (AGENT™)





Im: 1/70
Se: 19

WL: 128
LAO: 33



2017 © GRCI, Tous droits réservés - Toute reproduction même partielle est interdite.

Im: 1/13
Se: 23

AB
114-172-20170814

CHU IBN SINA
R20170814
C
Art. cor. g

WW: 256 [D]
CAU: 40

WL: 128 WW: 256 [D]
LAO: 33 CAU: 40

2017 © GRCI, Tous droits réservés - Toute reproduction même partielle est interdite.

14/08/2017

2017 © GRCI. Tous droits réservés - Toute reproduction même partielle est interdite.

Im: 1/32
Se: 30

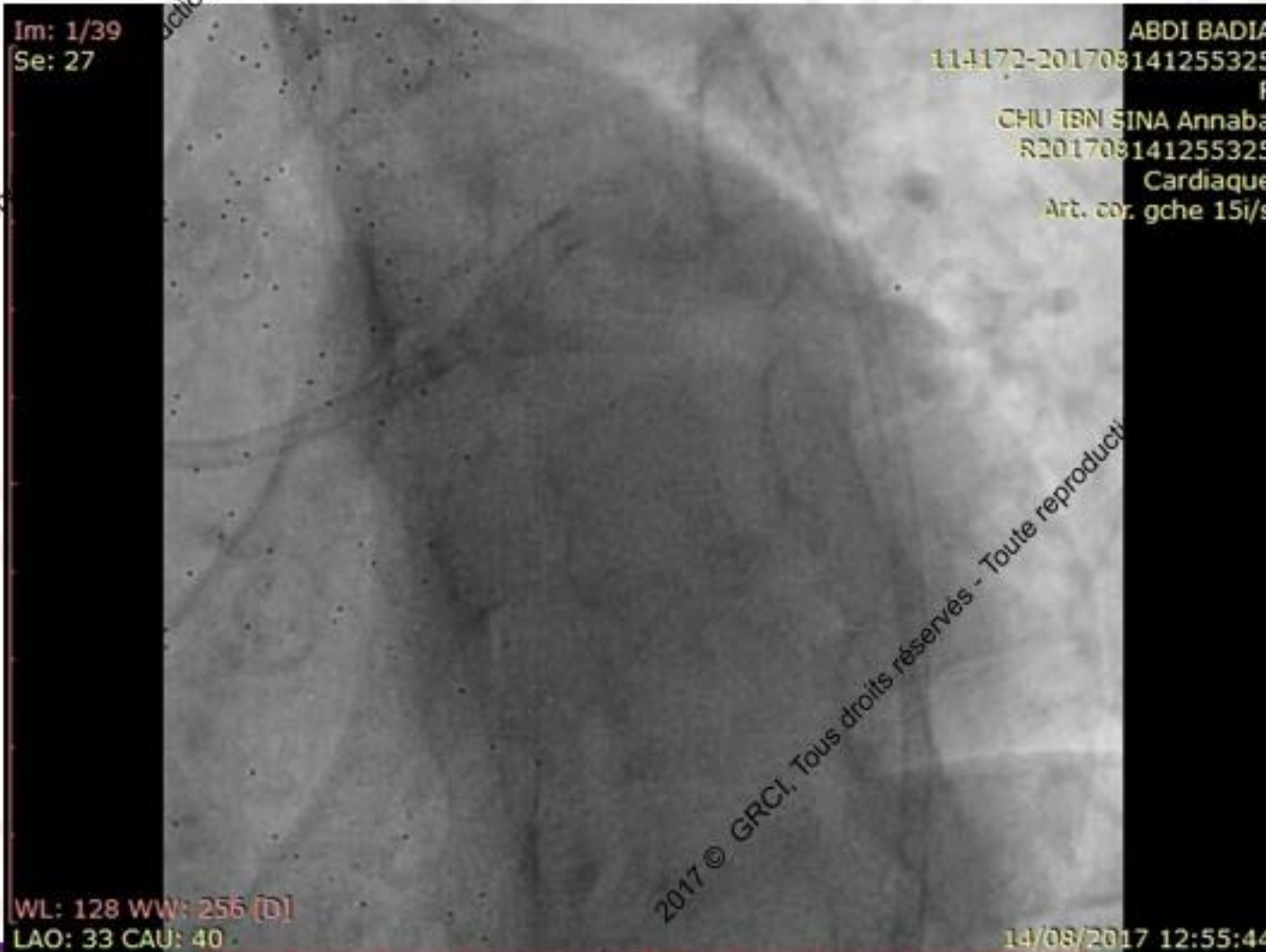AB
114172-20170814

CHU IBN SINA
R20170814
C
Art. cor. g

WW: 256 [D]
CAU: 40

WL: 128 WW: 256 [D]
LAO: 21 CAU: 45

2017 © GRCI. Tous droits réservés - Toute reproduction même partielle est interdite.



2017 © GRCI, Tous droits réservés - Toute reproduction même partielle est interdite.

2017 © GRCI, Tous droits réservés - Toute reproduction même partielle est interdite.

est interdite.

[**GRCI 2017**
France

6 AU 8 DÉCEMBRE 2017
Novotel Paris Tour Eiffel

Passion Communication Education

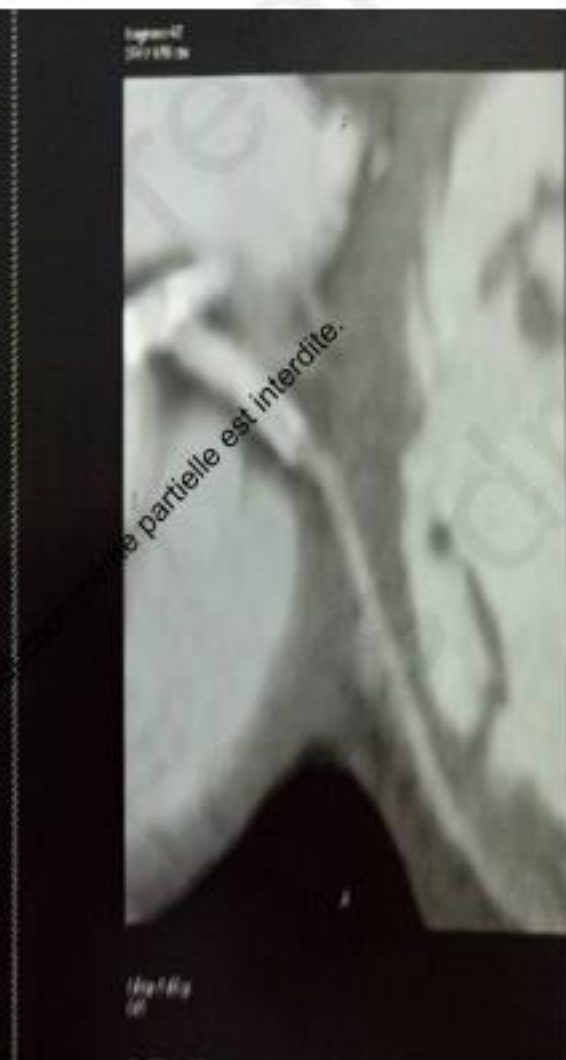
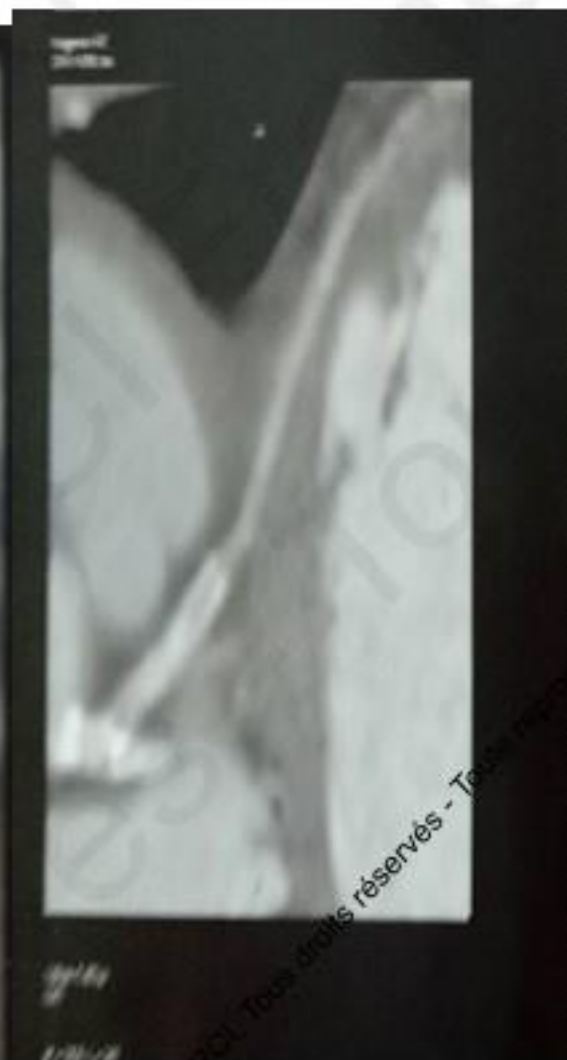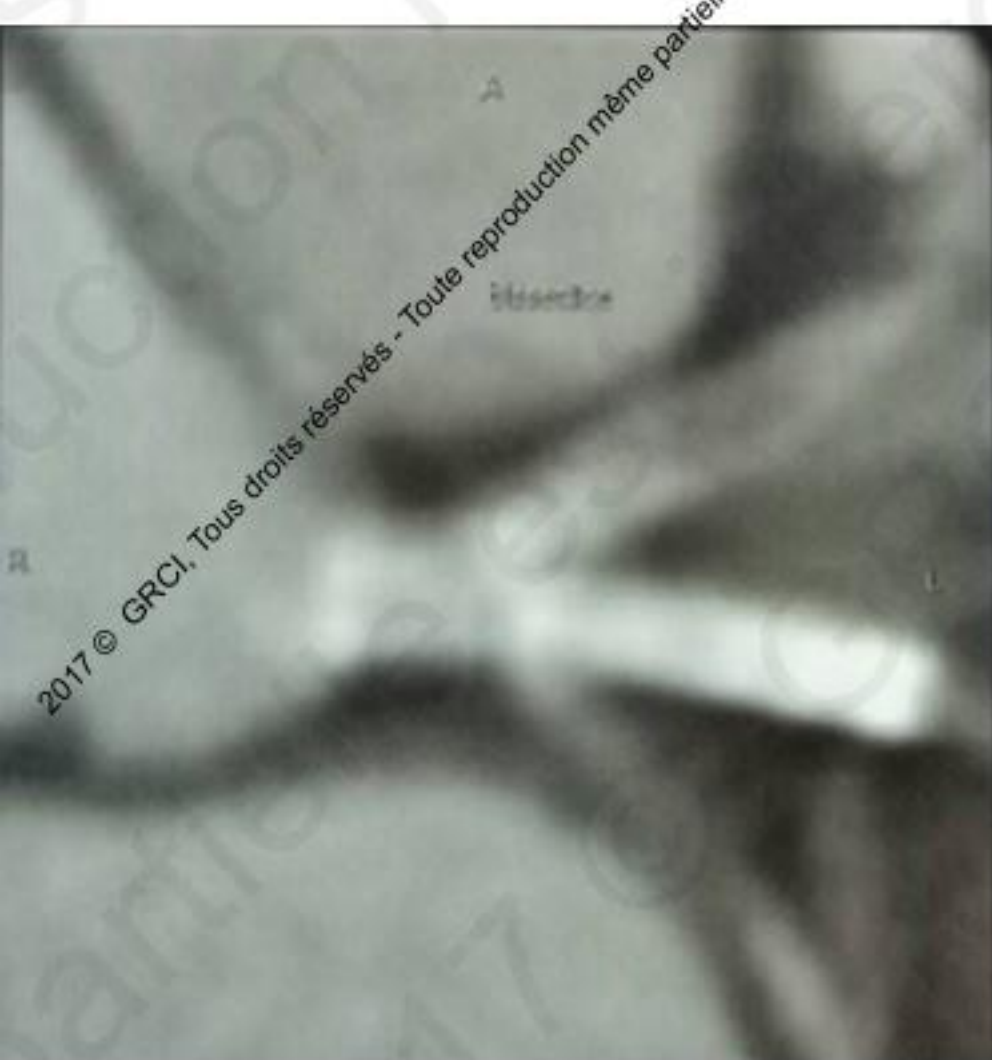
Epilogue


4 Mois plus tard

- Douleurs thoraciques suspectes avec bilan négatif et test d'effort normal.
- anxiété ++++
- Coroscanner

2017 © GRCI, Tous droits réservés - Toute reproduction même partielle est interdite.

2017 © GRCI, Tous droits réservés - Toute reproduction même partielle est interdite.





2017 © GRCI. Tous droits réservés - Toute reproduction même partielle est interdite.

2017 © GRCI. Tous droits réservés - Toute reproduction même partielle est interdite.