

DÉCLARATION DE LIENS D'INTÉRÊT AVEC LA PRÉSENTATION

Intervenant : Cyril Besnard, Lyon

Je n'ai pas de lien d'intérêt à déclarer

2017 © GRCI, Tous droits réservés - Toute reproduction même partielle est interdite.

2017 © GRCI, Tous droits réservés - Toute reproduction même partielle est interdite.

Double cto?

Ou comment 1 stent dans la Cx va désocclure la CD.....

Dr Cyril Besnard, Cardiologie Interventionnelle
Groupement Hospitalier Nord Hospices Civils de Lyon

2017 © GRCI, Tous droits réservés - Toute reproduction même partielle est interdite.

2017 © GRCI, Tous droits réservés - Toute reproduction même partielle est interdite.

Angor réfractaire

49 ans

Excellent état général

Angor au moindre effort typique

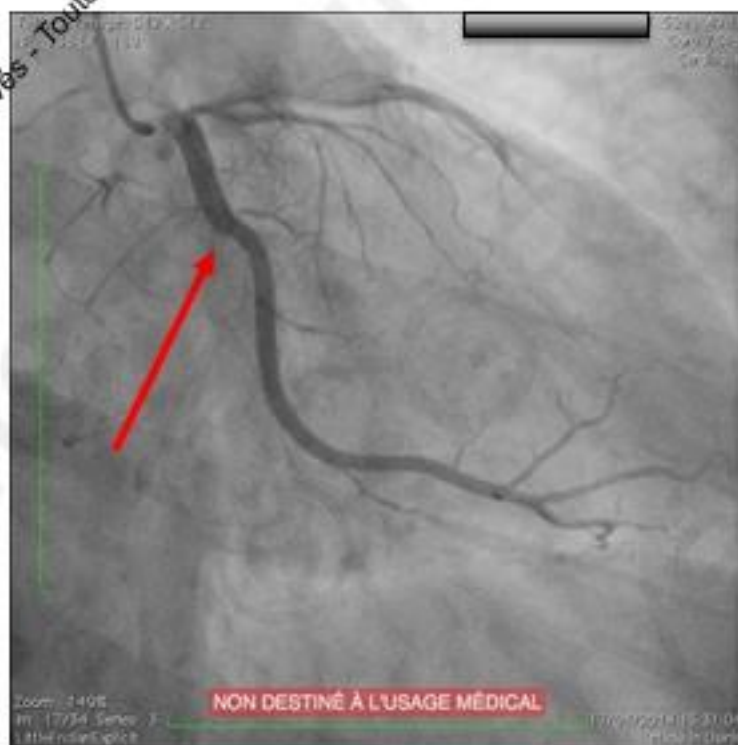Devenant réfractaire au traitement médical

→ Coronarographie « first line »

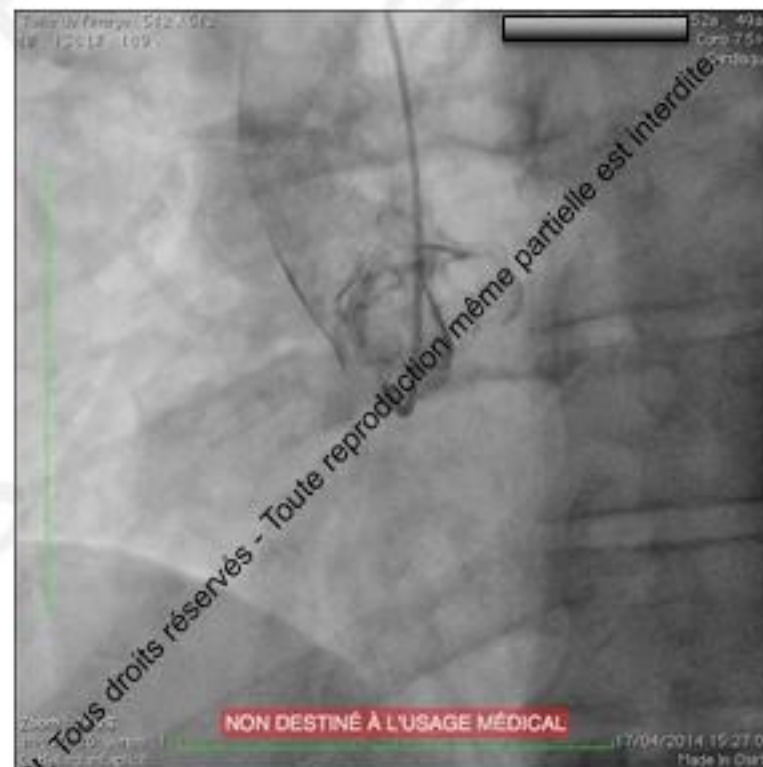2017 © GRCI, Tous droits réservés - Toute reproduction même partielle est interdite.

2017 © GRCI, Tous droits réservés - Toute reproduction même partielle est interdite.

Coronarographie ambulatoire



Cx moyenne occluse

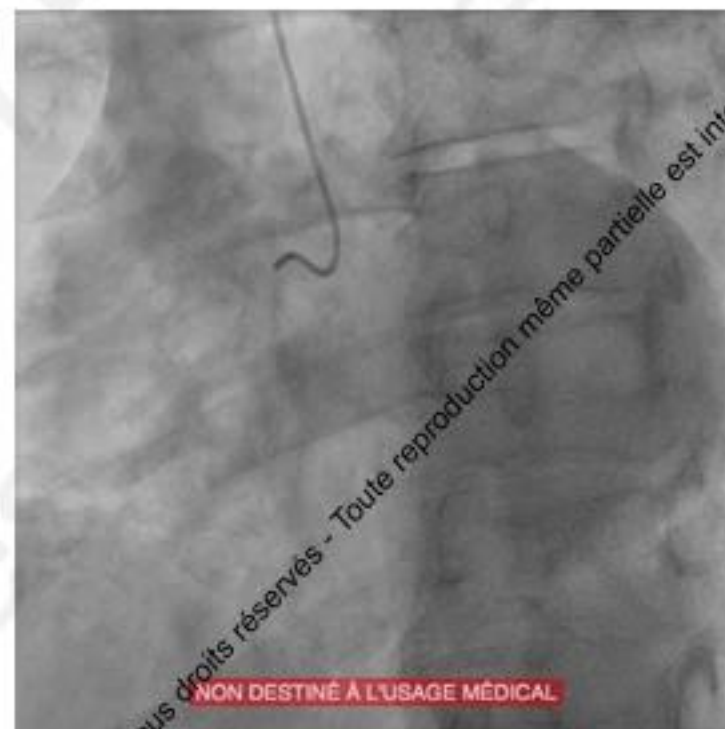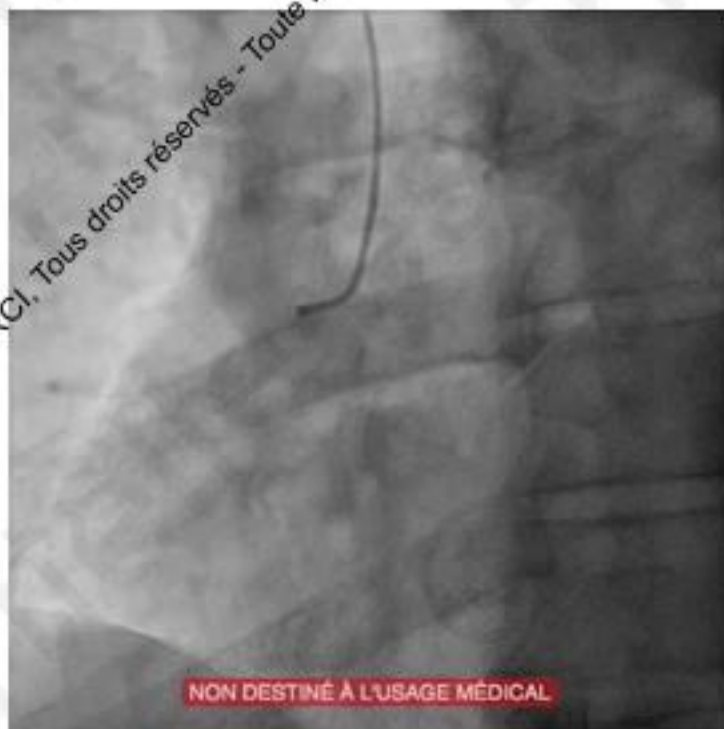


CD introuvable

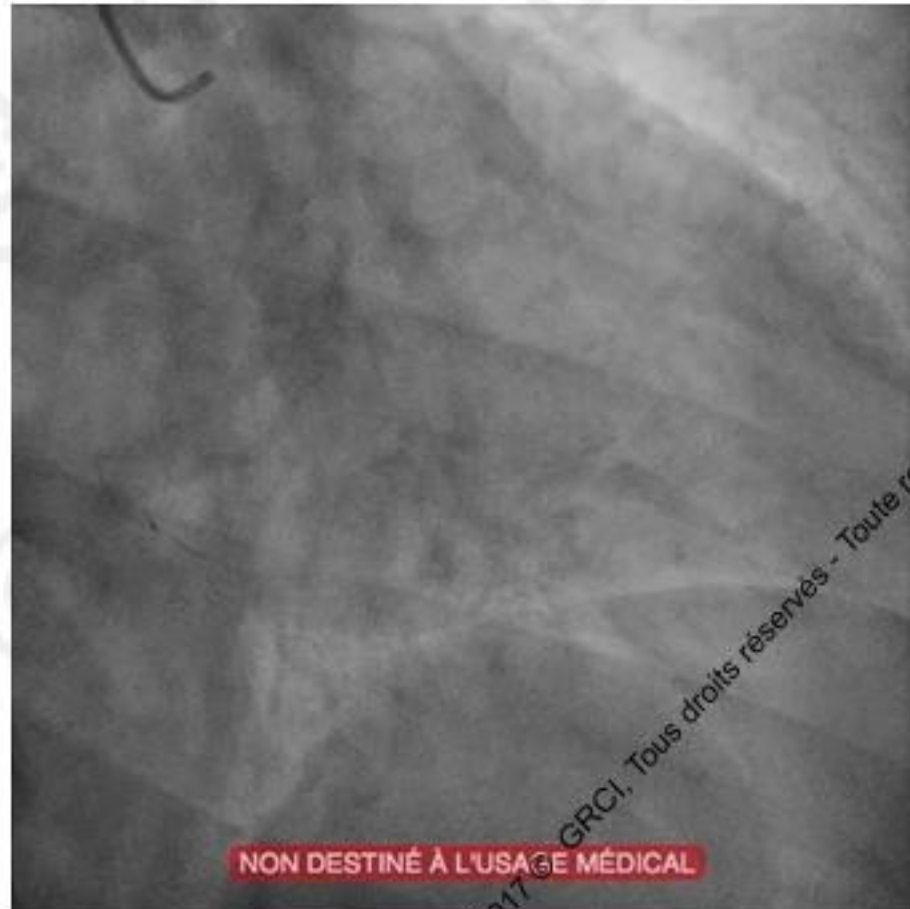
2017 © GRCI, Tous droits réservés - Toute reproduction, même partielle est interdite.

2017 © GRCI, Tous droits réservés - Toute reproduction, même partielle est interdite.

Coronarographie ambulatoire



Coronarographie ambulatoire

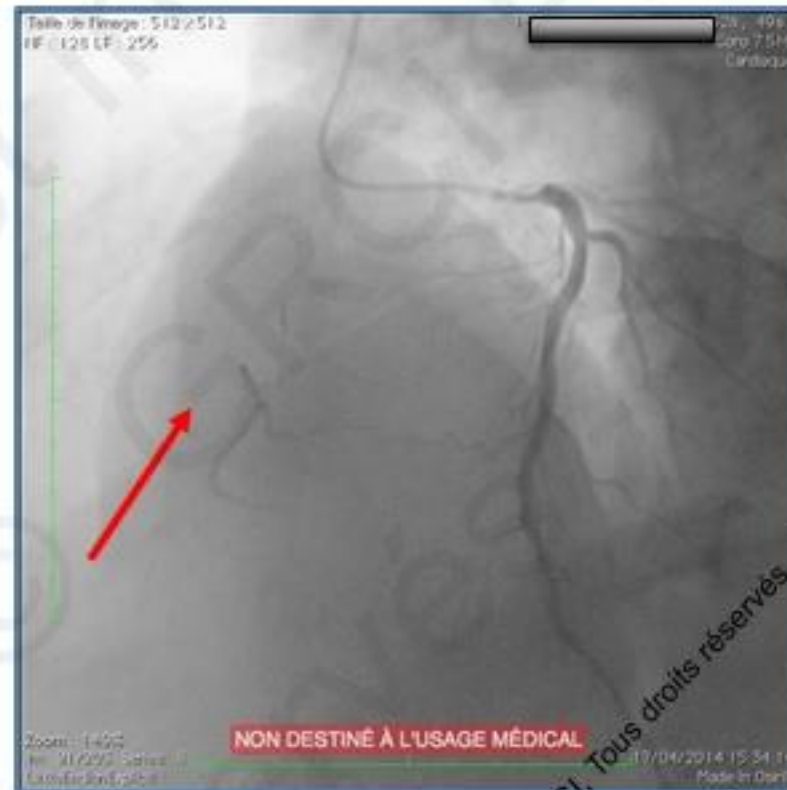


NON DESTINÉ À L'USAGE MÉDICAL

2017 © GRCI, Tous droits réservés - Toute reproduction même partielle est interdite.

2017 © GRCI, Tous droits réservés - Toute reproduction même partielle est interdite.

Reprise de la CD par la CG : comment revasculariser ce patient ?



la CD est elle importante à considérer ?

double CTO ou double pont sans ponter l'iva qui est saine ?

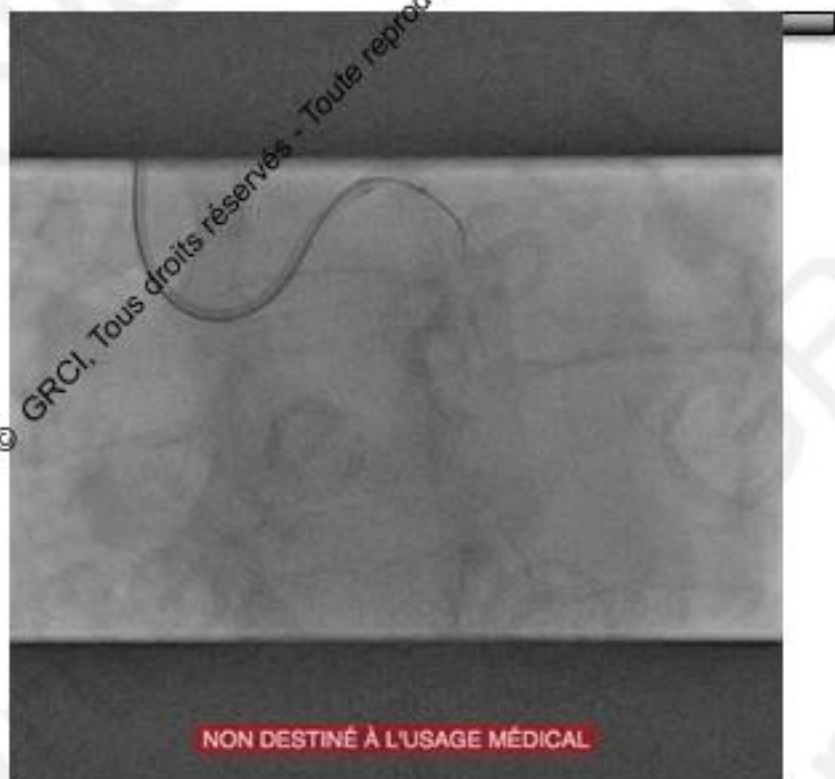
2017 © GRCI. Tous droits réservés - Toute reproduction même partielle est interdite.

2017 © GRCI. Tous droits réservés - Toute reproduction même partielle est interdite.

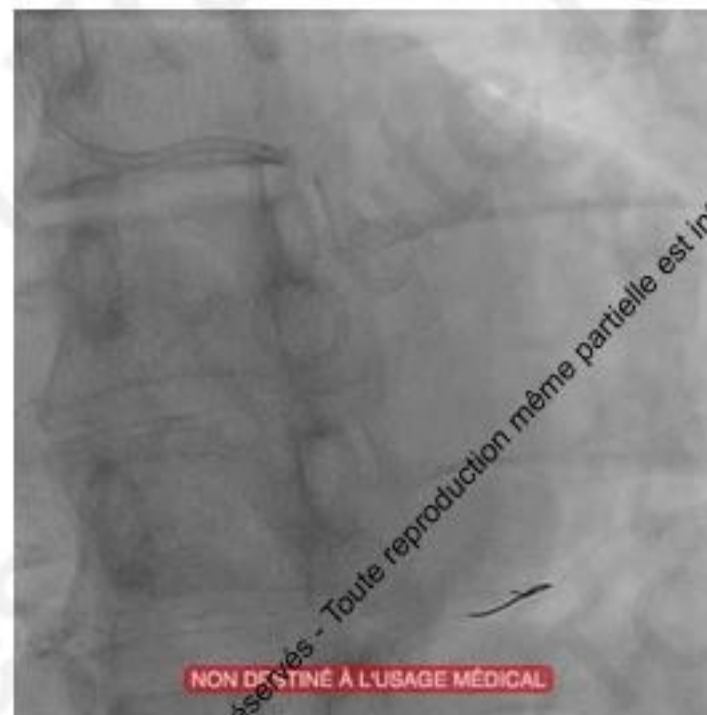
Éléments de décision

- ✦ Revascularisation impérative (patient très gêné)
- ✦ Scintigraphie myocardique: large ischémie inféroapicale
- ✦ Coro scanner :
 - « occlusion sur 13 mm de la Cx.
 - segment 1 de la CD hypoplasique avec reprise en charge des 2^e et 3^e segments par le réseau gauche »
- ✦ Décision de désocclusion de la Cx et de traitement médical de la CD qui est considérée comme dominée

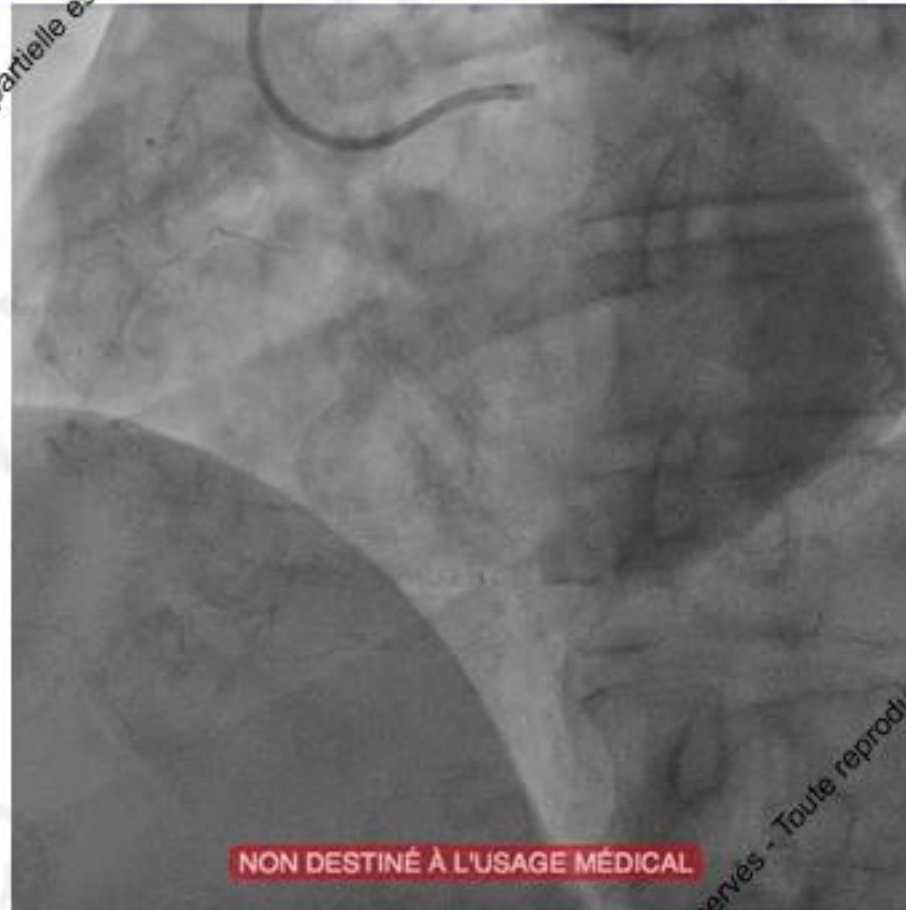CTO Simple Abord, AL2 6F, JCTO Score 0 Procédure simple



Cross It 200 via finecross
Prédilatation...

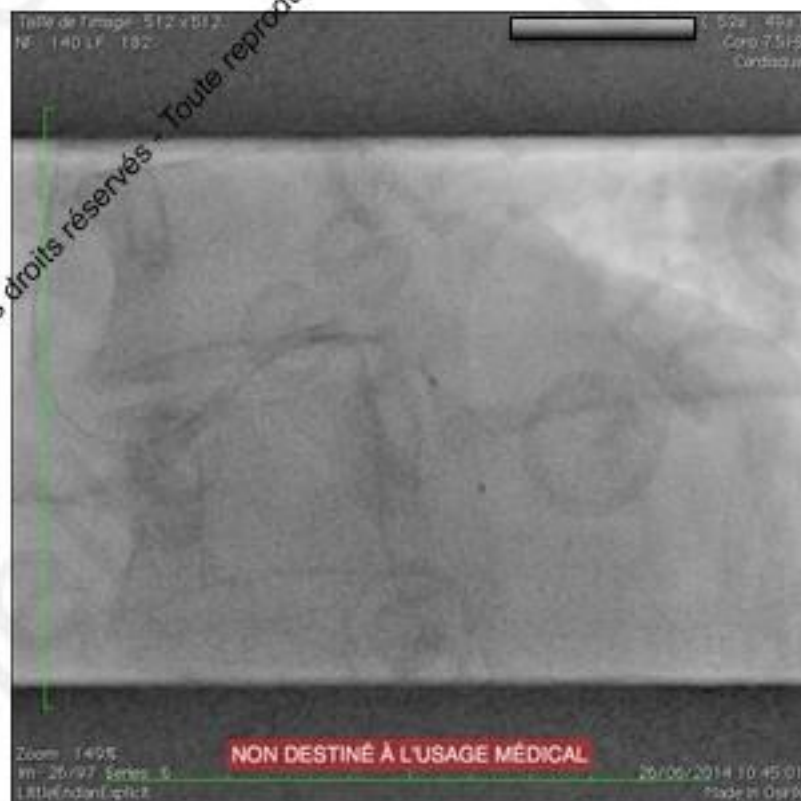


Post stenting, résultat prometteur...

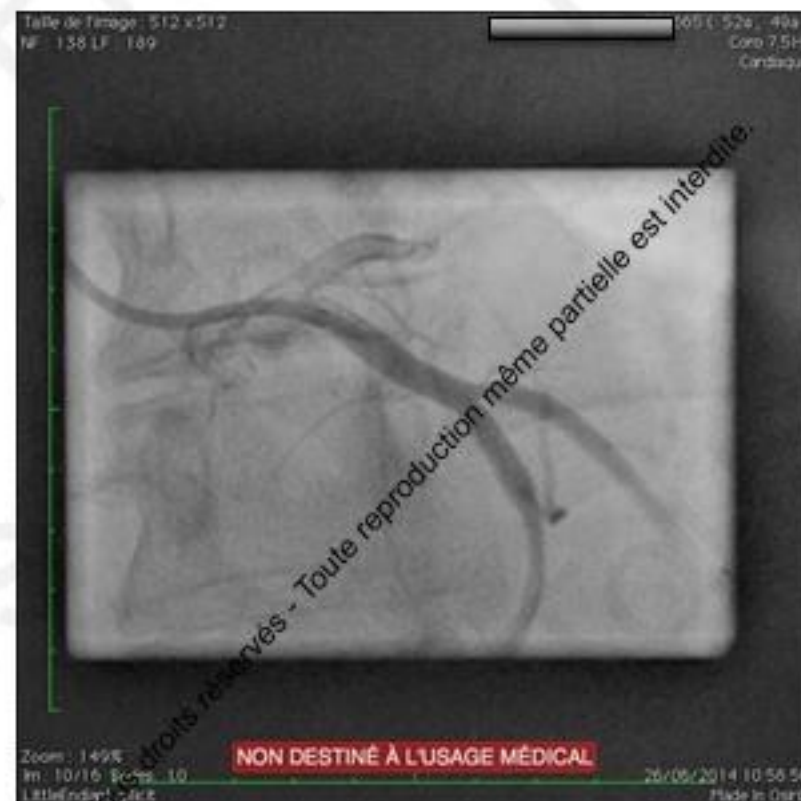


Il s'agit en fait de la CD !
Coronaire Unique !

CTO Simple Abord, AL2 6F, JCTO Score 0 Procédure simple

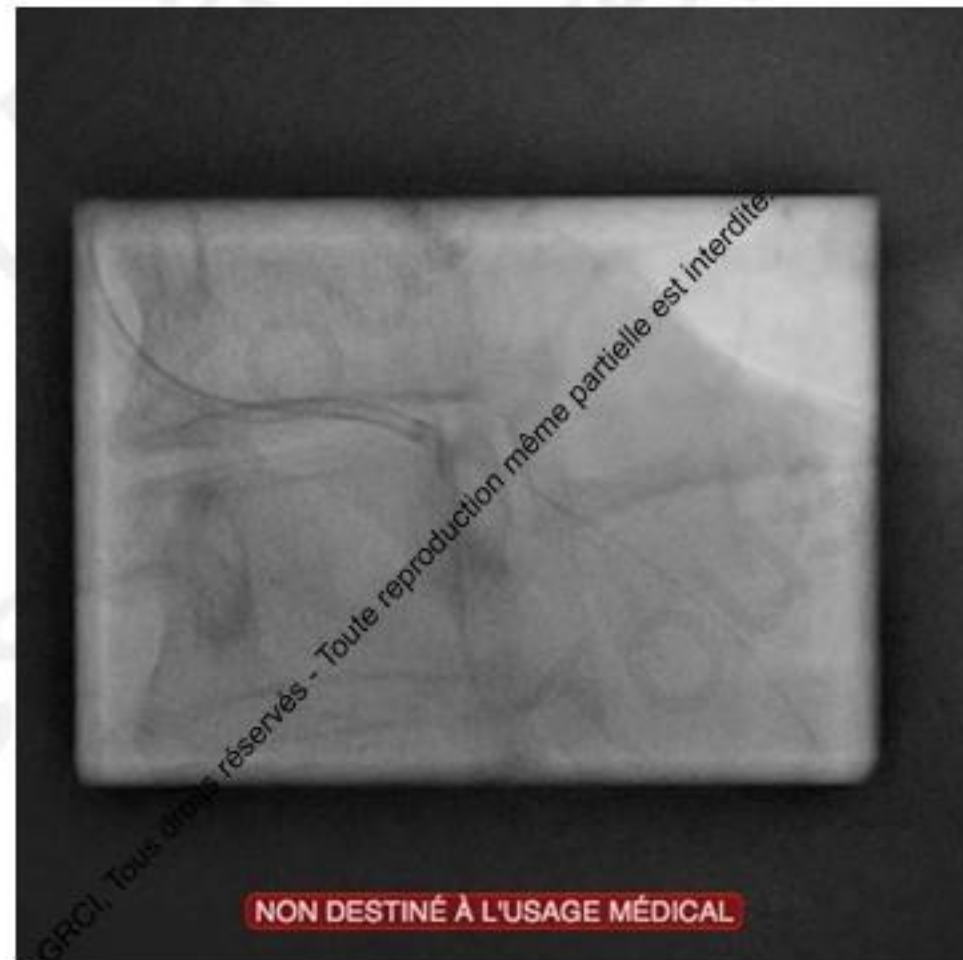
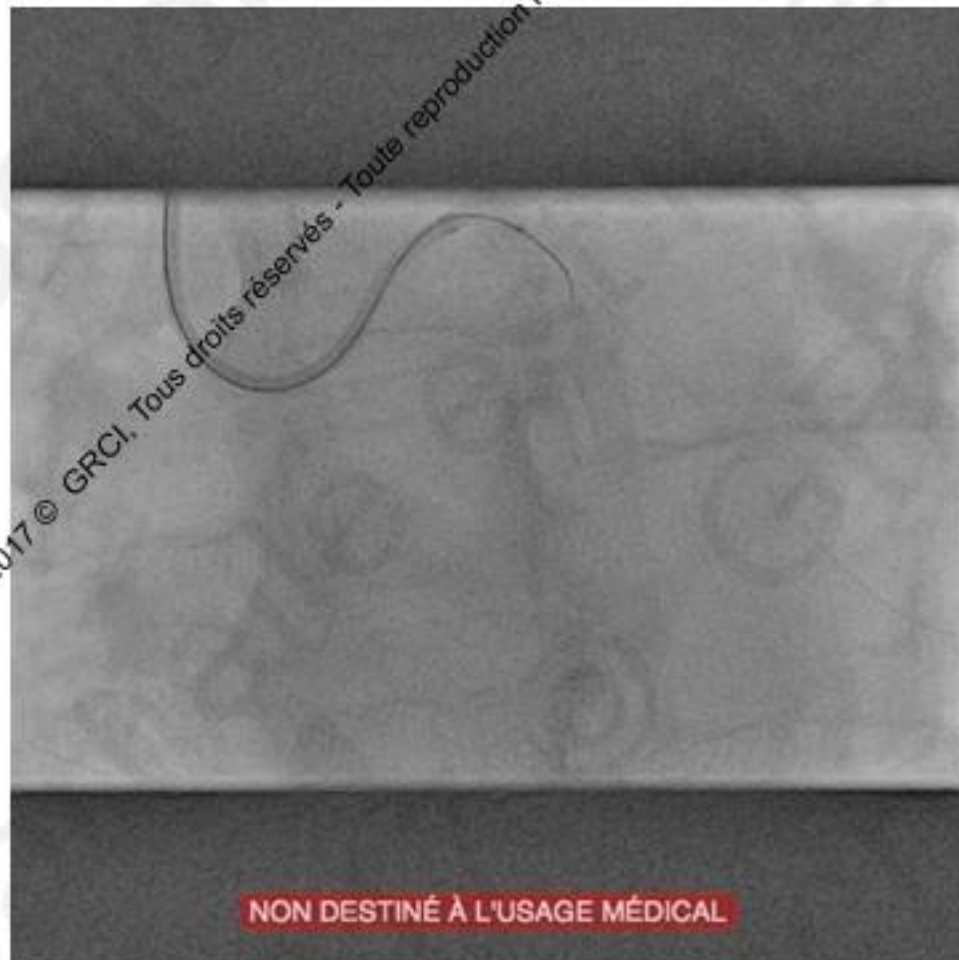


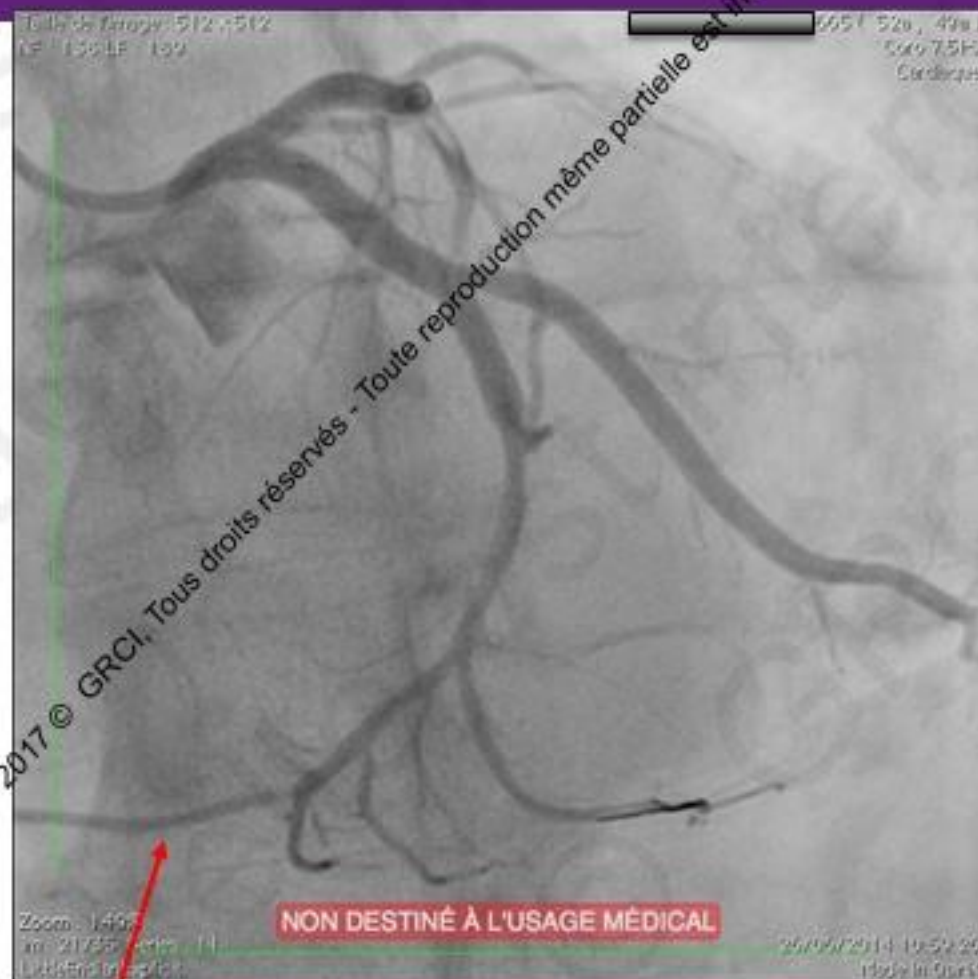Cross It 200 via finecross
Prédilatation...



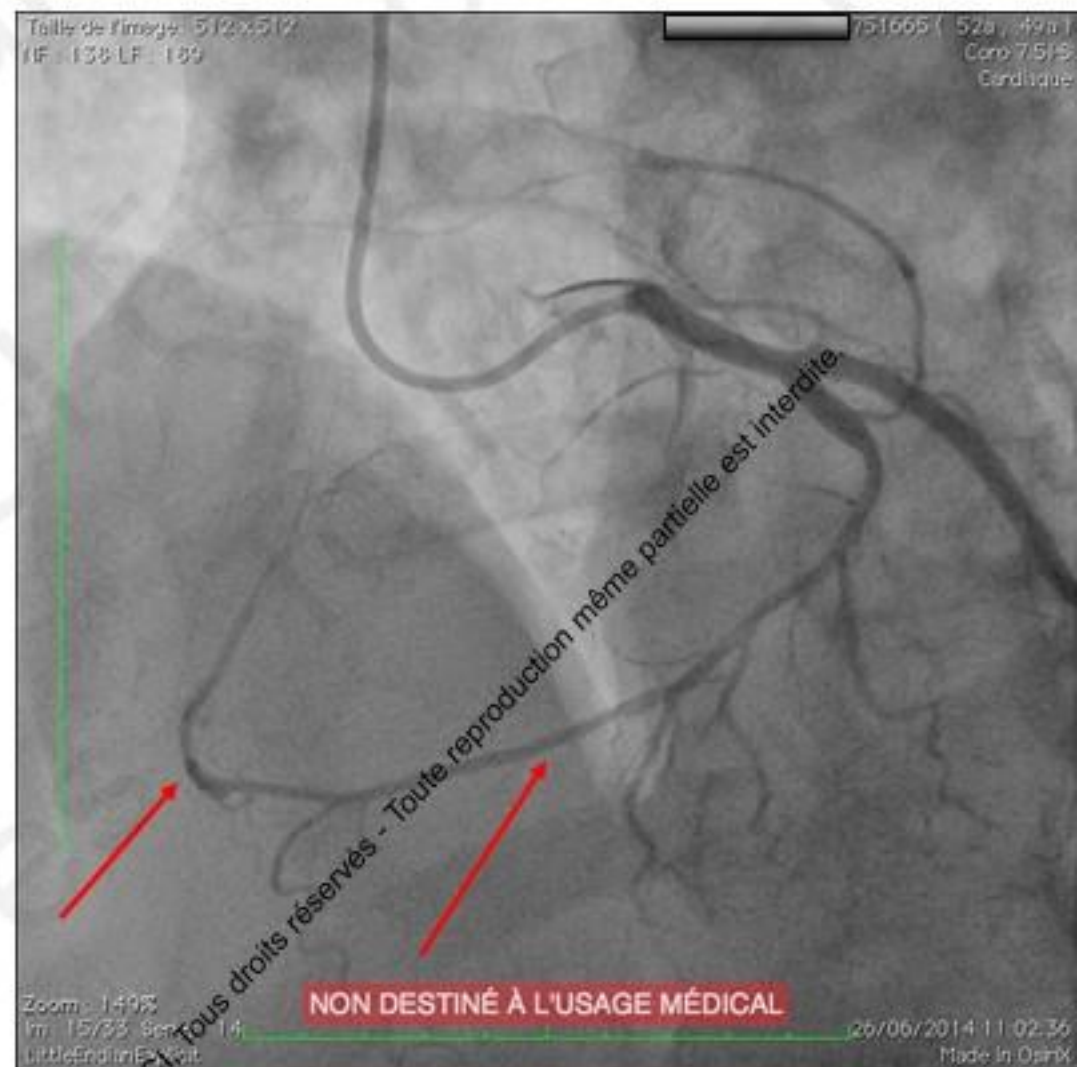
Post stenting, résultat prometteur...

CTO Simple Abord, AL2 6F, JCTO Score 0 Procédure simple





Bien longue cette Cx....



Il s'agit en fait de la CD !
Coronaire Unique !

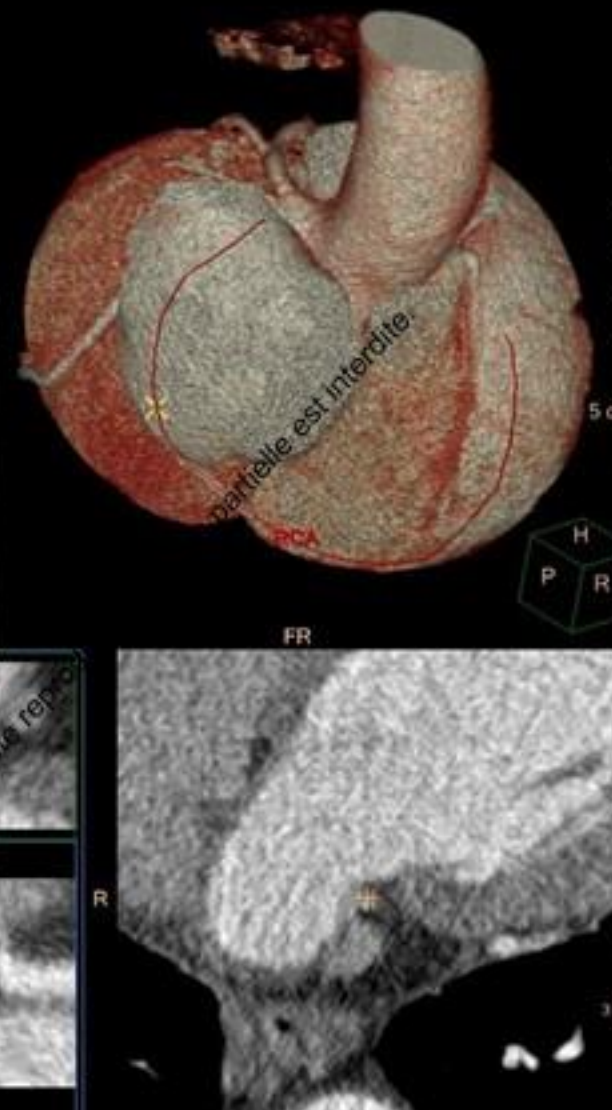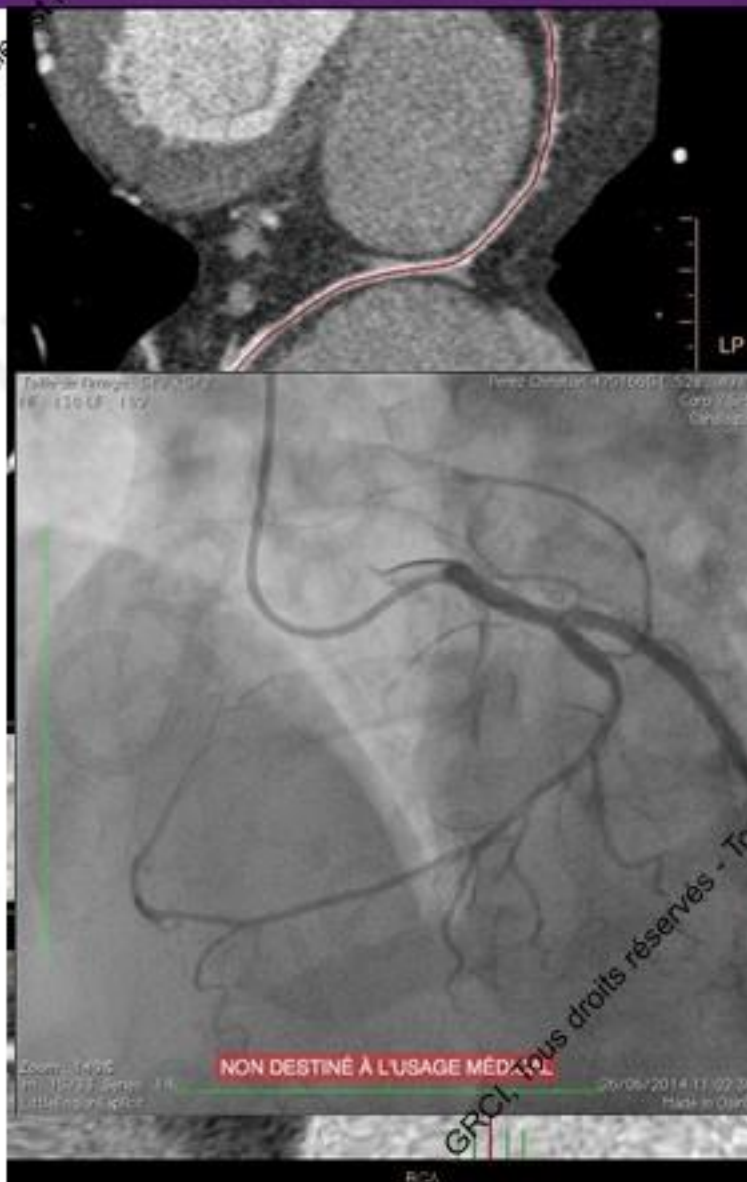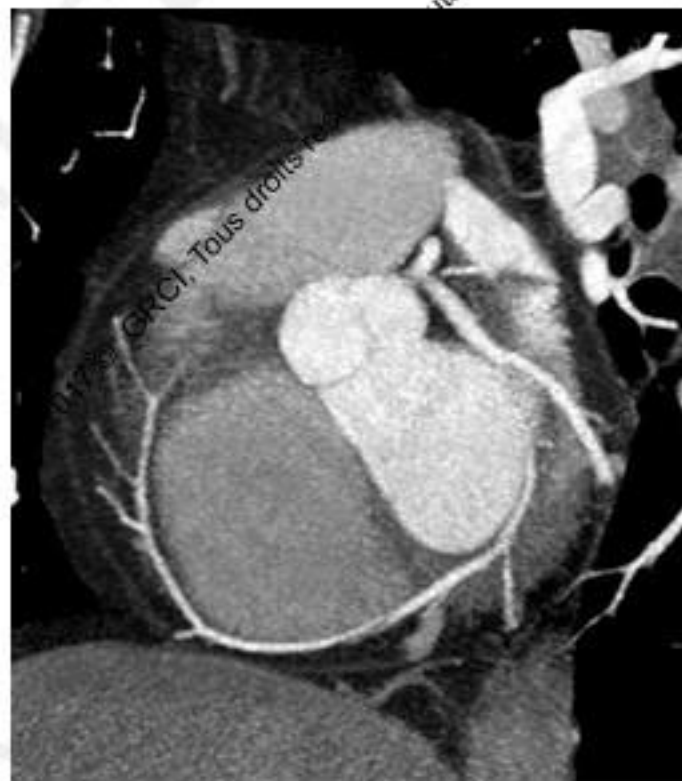Coronaire Unique

- ✦ Pas d'ostium coronaire droit
- ✦ 1 seul ostium pour les 3 troncs : coronaire unique
- ✦ Anomalie rarissime : 0,010% de la population générale soit quelques cas par million d'habitant
- ✦dont 1 avait une CTO Cx!
- ✦ Le patient va très bien, il ne voit plus de cardiologue!

Coronaire Unique ou ectopique connectée à l'artère controlatérale ?

- Registre Anocor Gaci
- Coronaire unique
- ou ectopique

Coronaire Unique !



Merci

2017 © GRCI, Tous droits réservés - Toute reproduction même partielle est interdite.

2017 © GRCI, Tous droits réservés - Toute reproduction même partielle est interdite.