

*Place de la fenestration pour
traiter la dissection coronaire
spontanée*

*Nicolas Combaret
8 décembre 2017*



CARDIOLOGIE
▪ CHU ▪
CLERMONT
FERRAND

2017 © GRCI, Tous droits réservés - Toute reproduction même partielle est interdite.

2017 © GRCI, Tous droits réservés - Toute reproduction même partielle est interdite.

DÉCLARATION DE LIENS D'INTÉRÊT AVEC LA PRÉSENTATION

Intervenant : Nicolas Combaret

Je n'ai pas de lien d'intérêt à déclarer

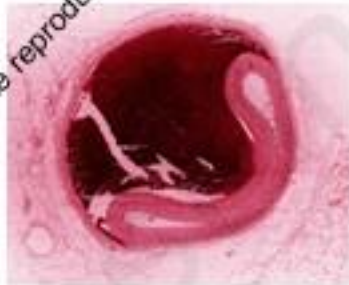
2017 © GRCI, Tous droits réservés - Toute reproduction même partielle est interdite.

2017 © GRCI, Tous droits réservés - Toute reproduction même partielle est interdite.

Rappels physiopathologiques

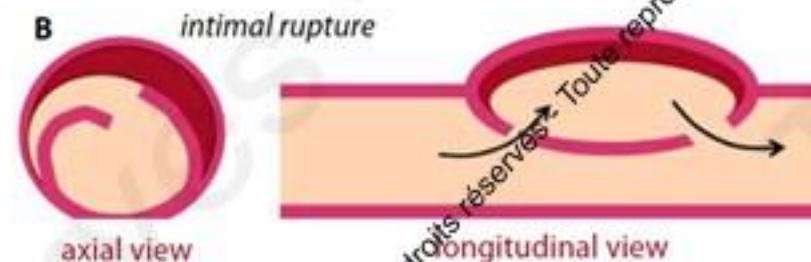
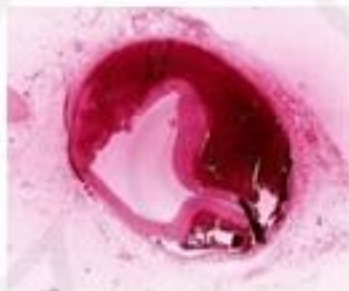
2 types

Hématome



Without intimal rupture : the most frequent but underestimated (difficult diagnosis by angiography, death before exam), worse prognosis

Dissection



With intimal rupture : the rarest, usually observed by angiography (easy diagnosis, protective role against compression and occlusion)

Traitement conventionnel

MEDICAL

A privilégier

- mono antiagrégation plaquettaire + BB + statines
- anticoagulant préventif
- contrôle coronarographique préconisé

CHIRURGIE

A éviter

- assistance circulatoire...

PCI

Quelle place?

2017 © GRCI, Tous droits réservés - Toute reproduction même partielle est interdite.

2017 © GRCI, Tous droits réservés - Toute reproduction même partielle est interdite.

SCAD ET PCI

CHALLENGE !

Indications

Douleur persistante
Instabilité hémodynamique
Flux TIMI 0 ou 1

Risques

Stenté en fausse lumière en cas de rupture intimale
Extension de l'hématome intra mural en cas d'hématome

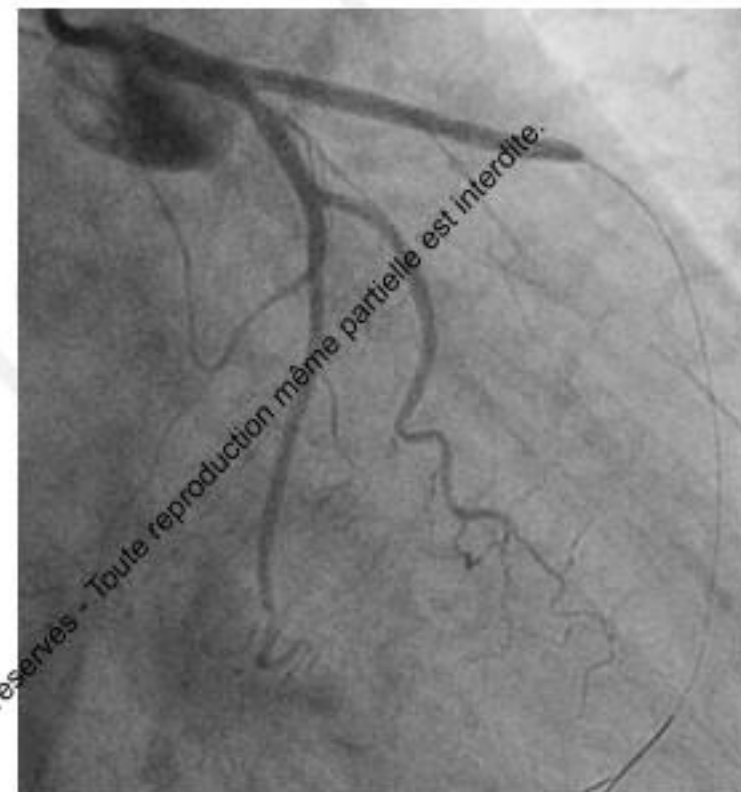
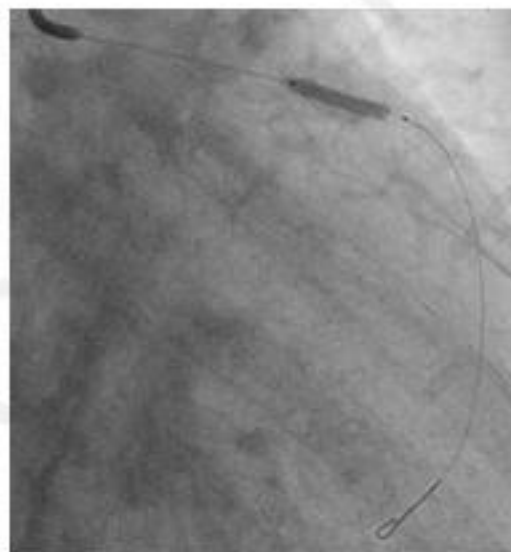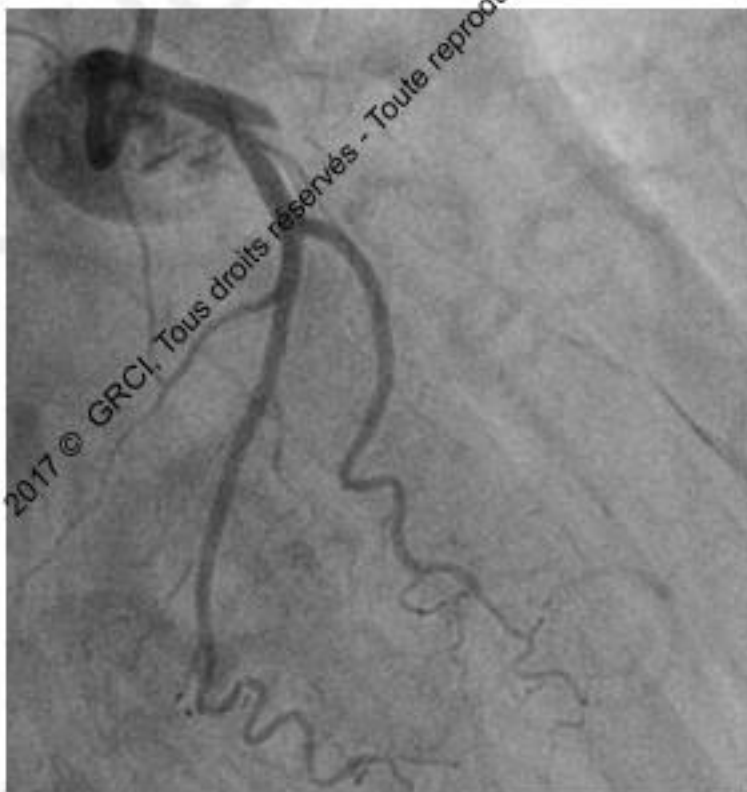
Outils

Imagerie endocoronaire (OCT)

2017 © GRCI, Tous droits réservés - Toute reproduction même partielle est interdite.

SCAD ET PCI

CHALLENGE !

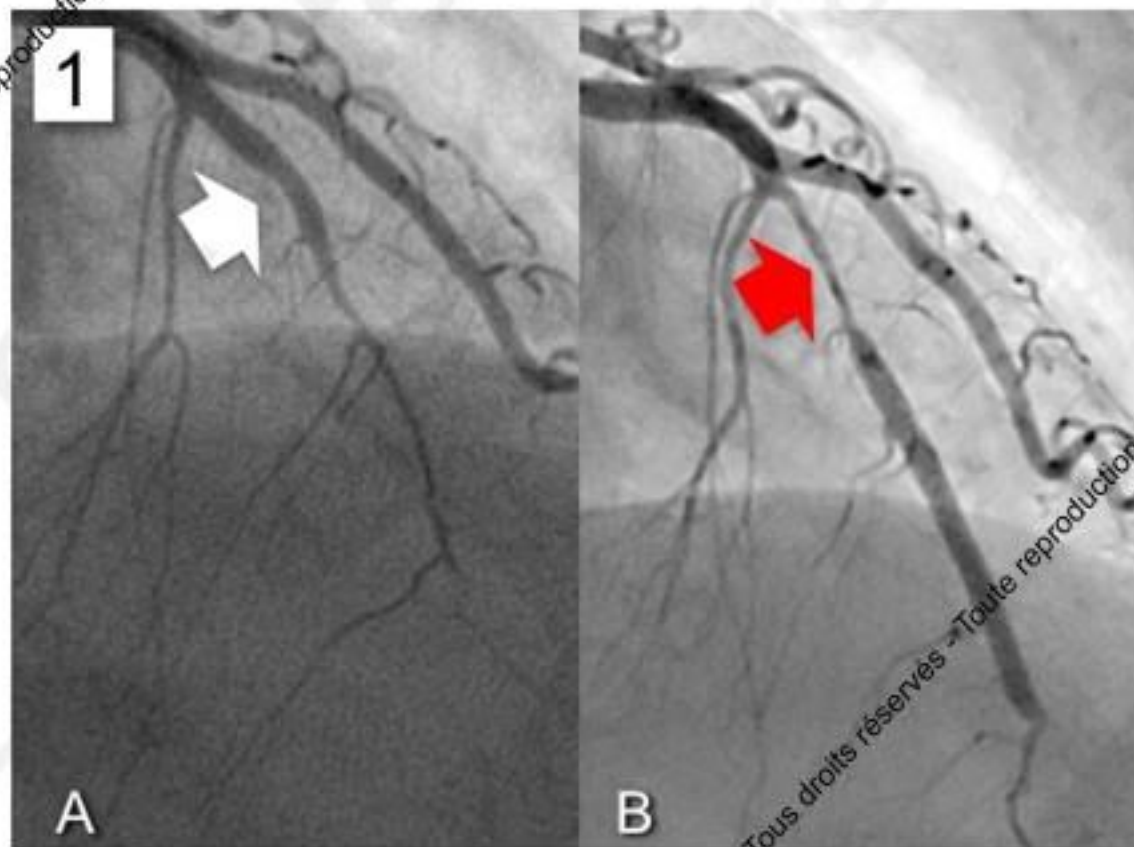


Stenting en fausse lumière

2017 © GRCI, Tous droits réservés - Toute reproduction même partielle est interdite.

SCAD ET PCI

CHALLENGE !



Extension de l'hématome après stenting

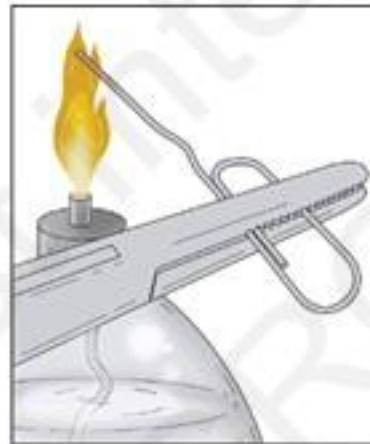2017 © GRCI, Tous droits réservés - Toute reproduction même partielle est interdite.

2017 © GRCI, Tous droits réservés - Toute reproduction même partielle est interdite.

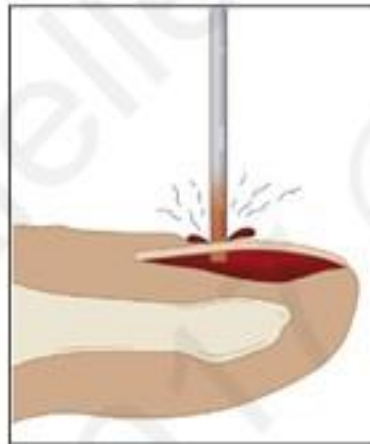Principe de la fenestration



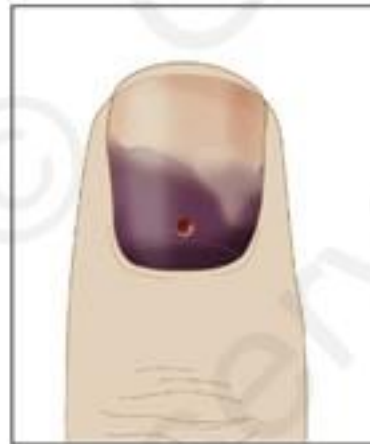A



B

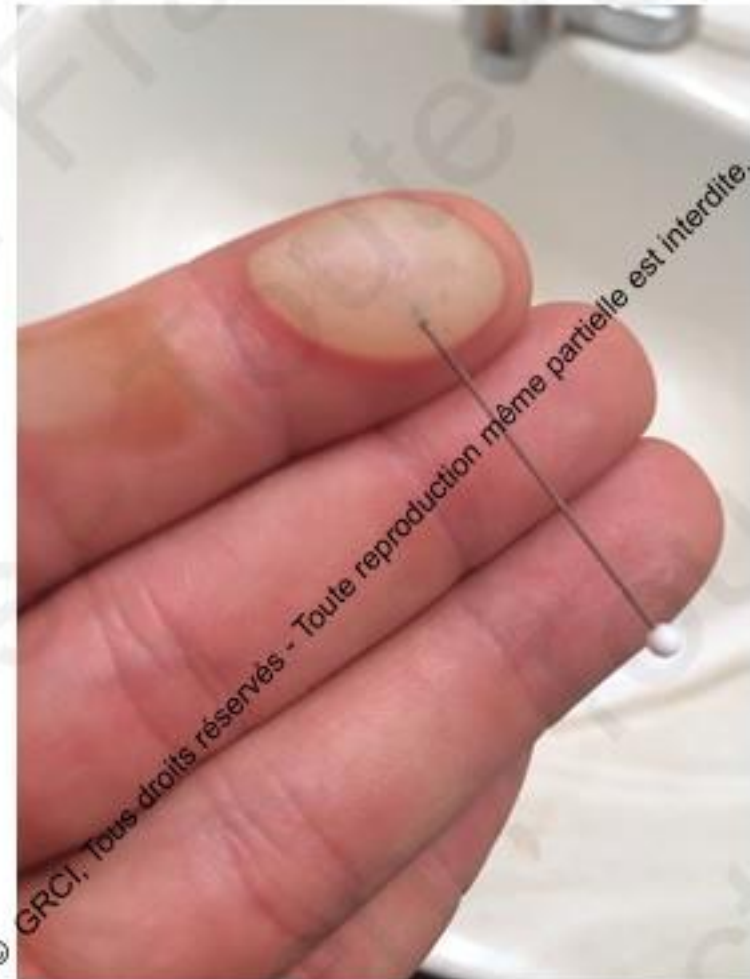

C



D

« Libérer la pression ! »



2017 © GRCI, Tous droits réservés - Toute reproduction même partielle est interdite.

En pratique

Quand ?

- ✓ En cas d'**hématome coronaire spontané compressif**
- ✓ Avec un flux TIMI 0 ou 1
- ✓ Et/ou douleur thoracique persistante
- ✓ Et/ou instabilité hémodynamique

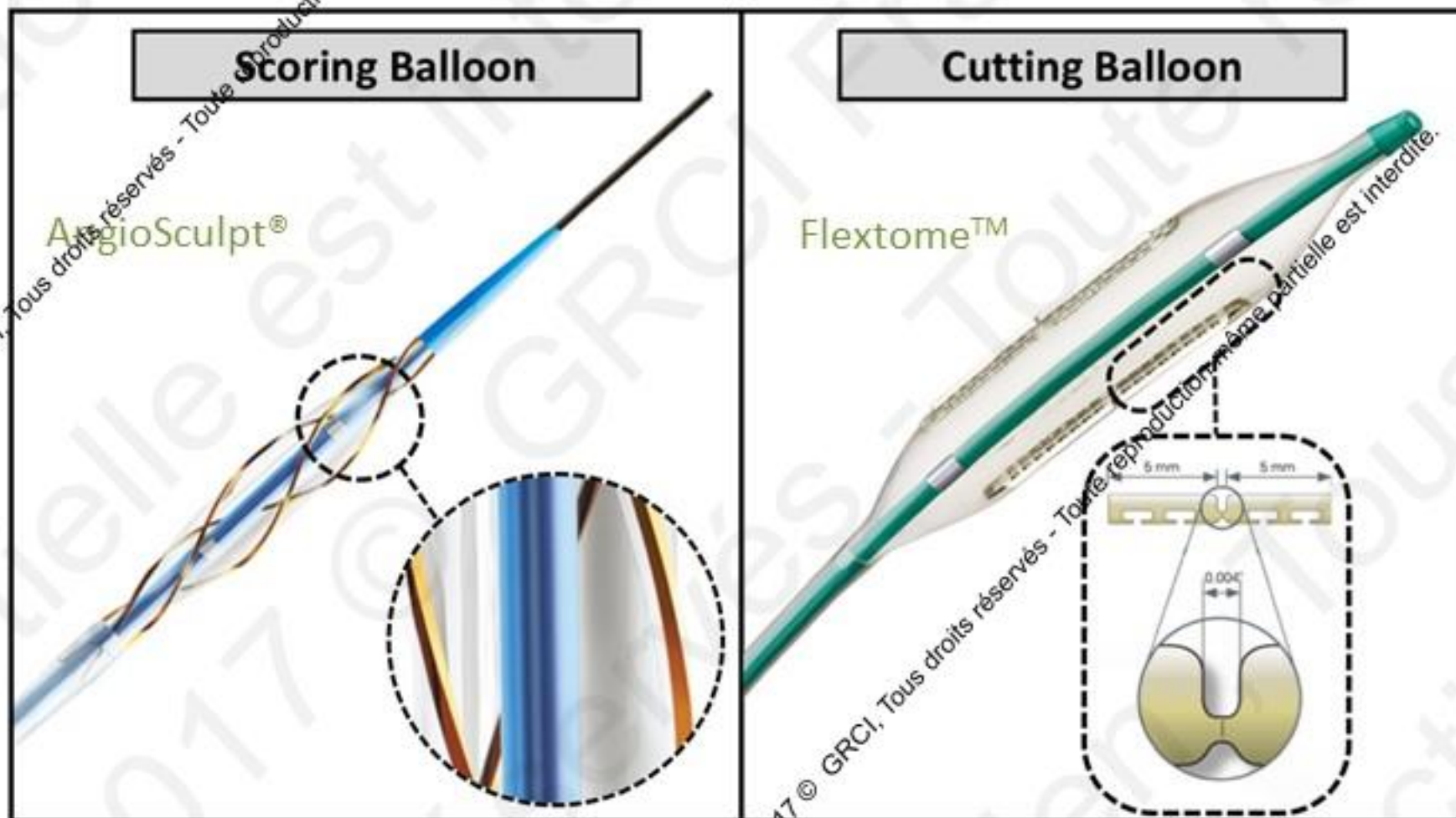
En pratique

Comment ?

- ✓ Franchissement de l'occlusion prudente au guide
- ✓ +/- imagerie endocoronaire
- ✓ Utilisation de ballons coupants permettant de fendre l'intima
 - *Transformer un hématome en dissection*
 - *Restaurer un flux normal dans l'artère*
- ✓ Stenter dans tous les cas pour plaquer la dissection en proximal

En pratique

Comment ?



2017 © GRCI, Tous droits réservés - Toute reproduction même partielle est interdite.

2017 © GRCI, Tous droits réservés - Toute reproduction même partielle est interdite.

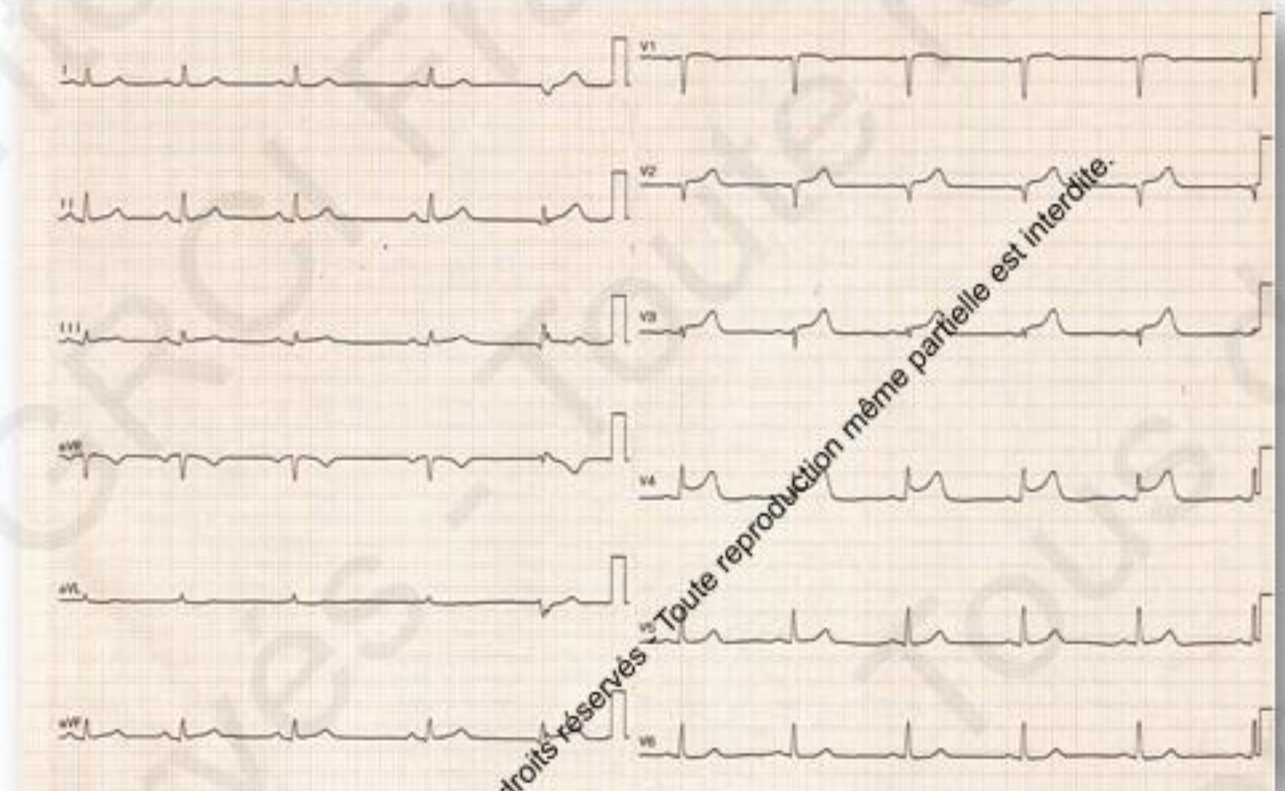
Exemples

Mme P, 46 ans

FRCV : Tabac 10 PA

**ATCD : 7 tentatives de FIV en
2 ans, ttt hormonal +++**

**HDLM : Douleur thoracique
intense + malaise au
décours effort modéré**



2017 © GRCI, Tous droits réservés - Toute reproduction même partielle est interdite.

Exemples

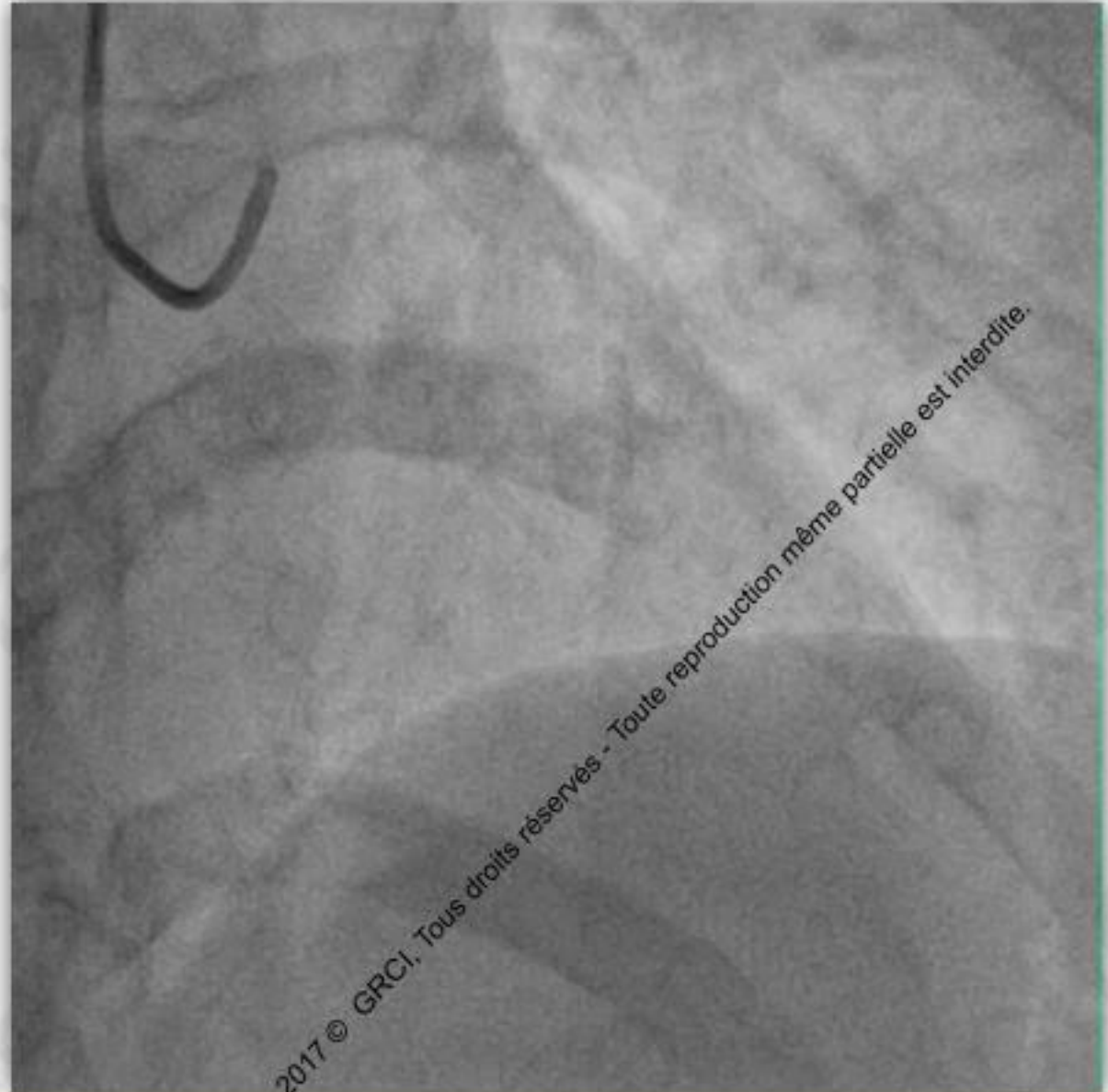
Coro en urgence
Disparition de la douleur



Hématome spontané IVA
sans retard circulatoire



Traitement médical



Exemples

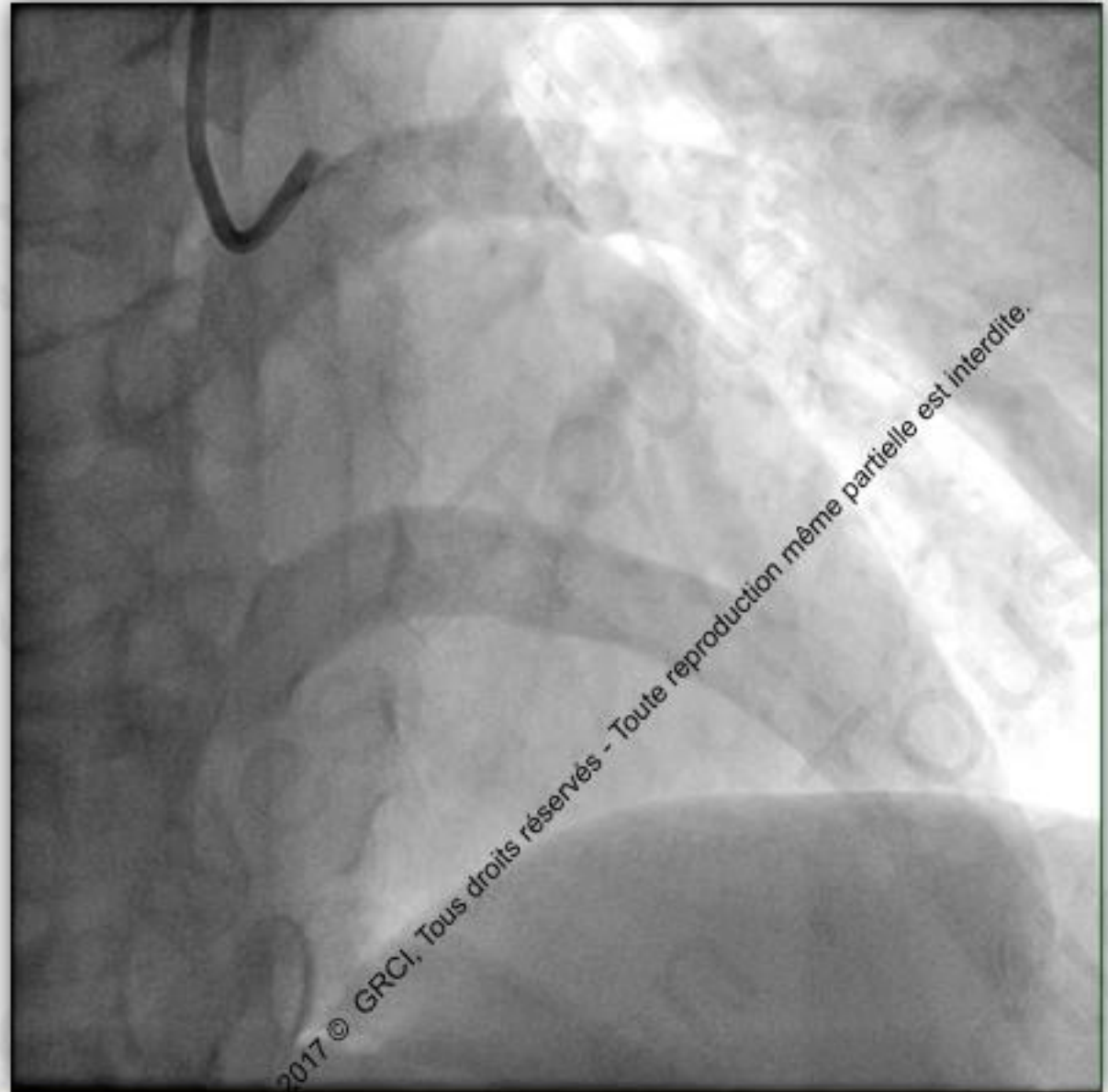
Surveillance USIC
Reprise douleur à J3
Coro en urgence



Hématome compressif avec
flux ralenti

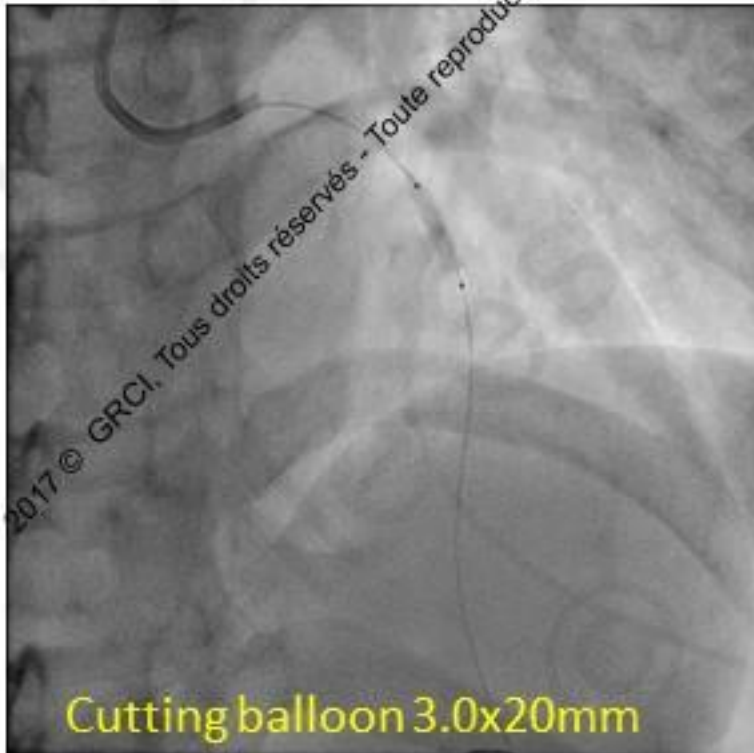


Fenestration

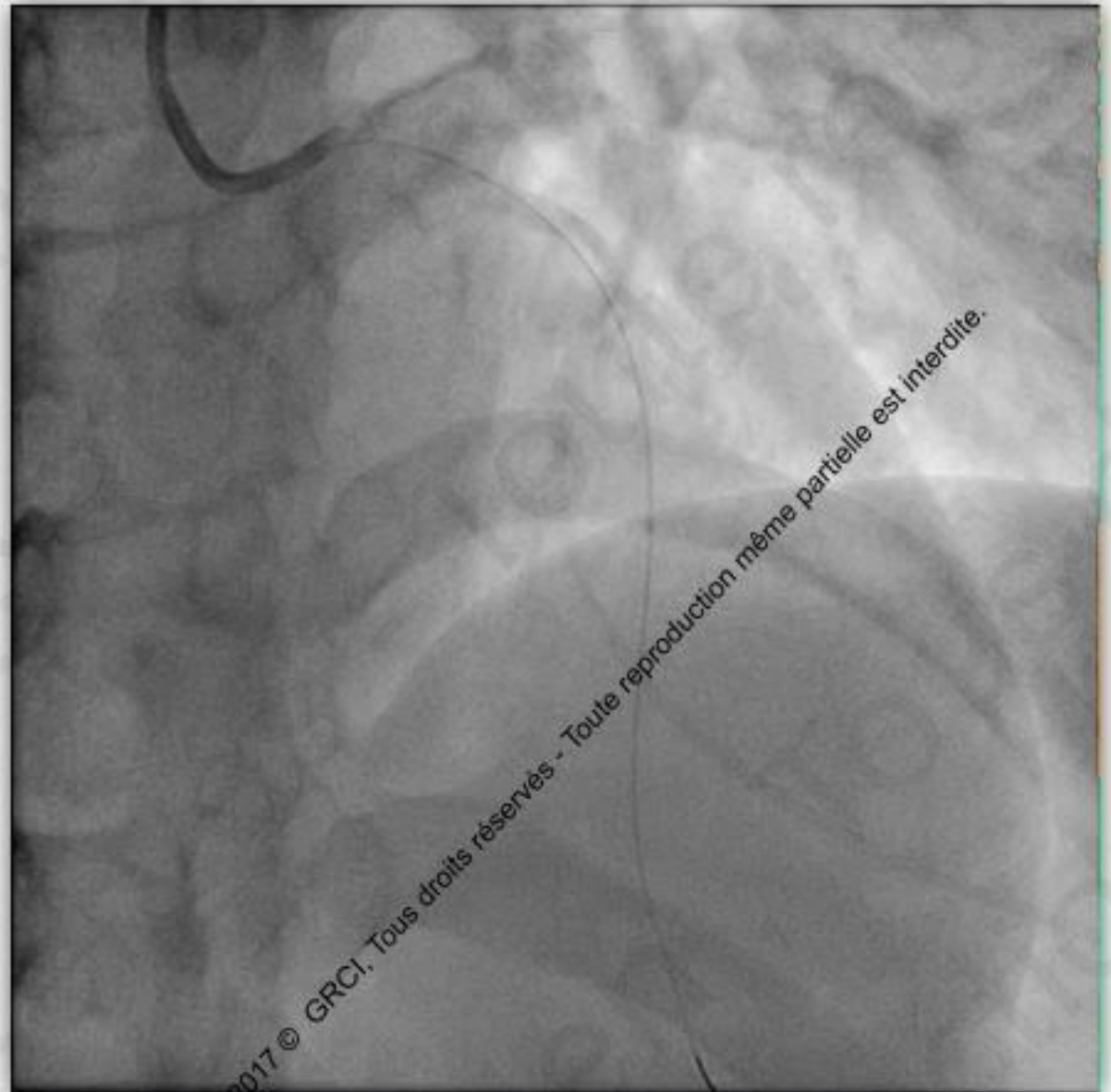

2017 © GRCI, Tous droits réservés - Toute reproduction même partielle est interdite.

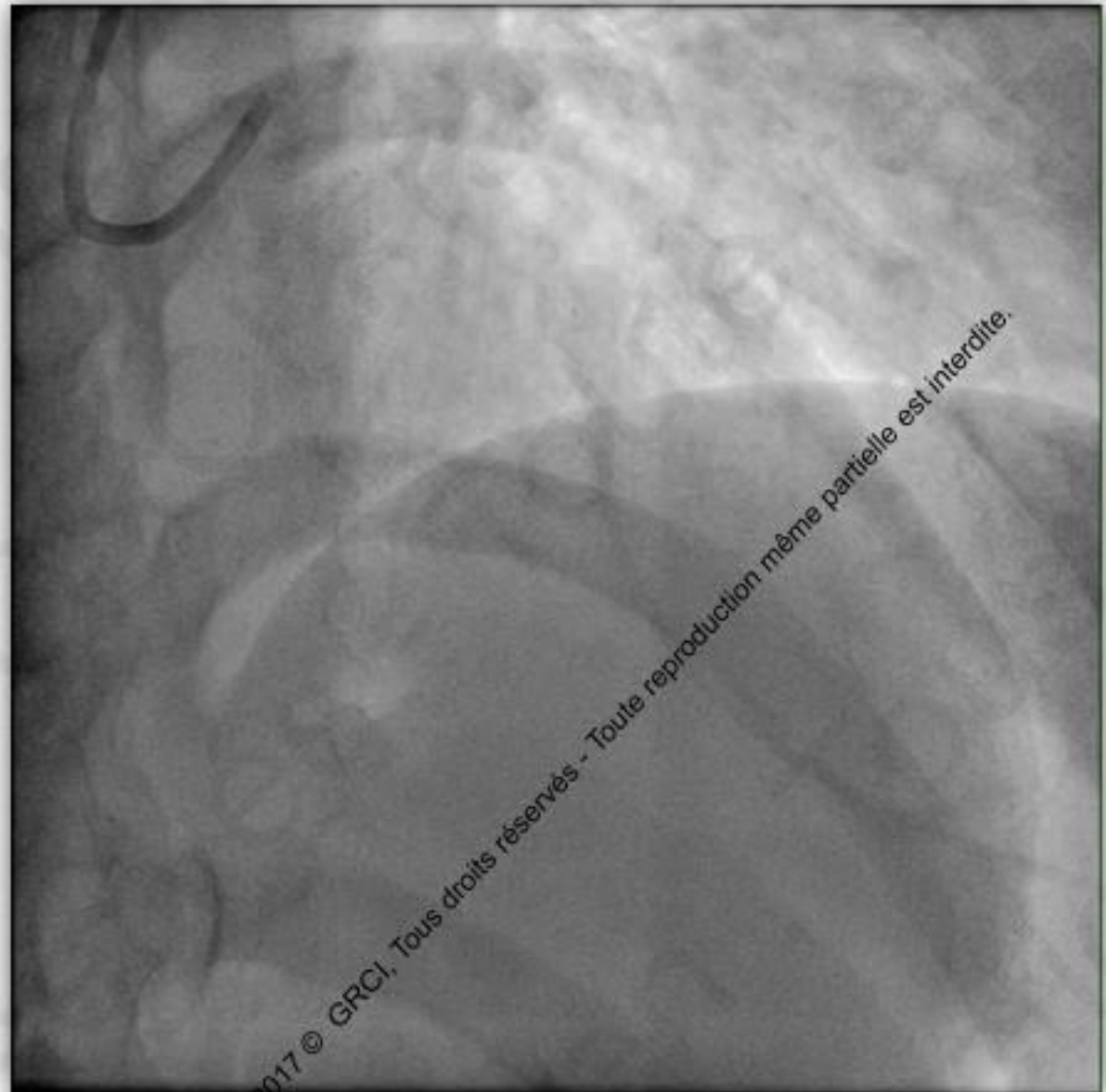
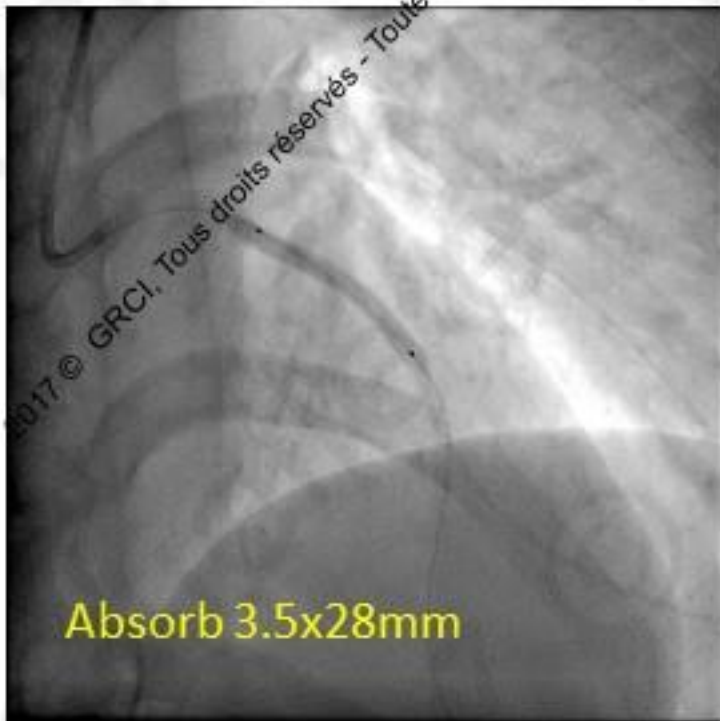
Exemples



HEMATOME -> DISSECTION



Exemples



2017 © GRCI, Tous droits réservés - Toute reproduction même partielle est interdite.

2017 © GRCI, Tous droits réservés - Toute reproduction même partielle est interdite.

Exemples

Mme M, 59 ans

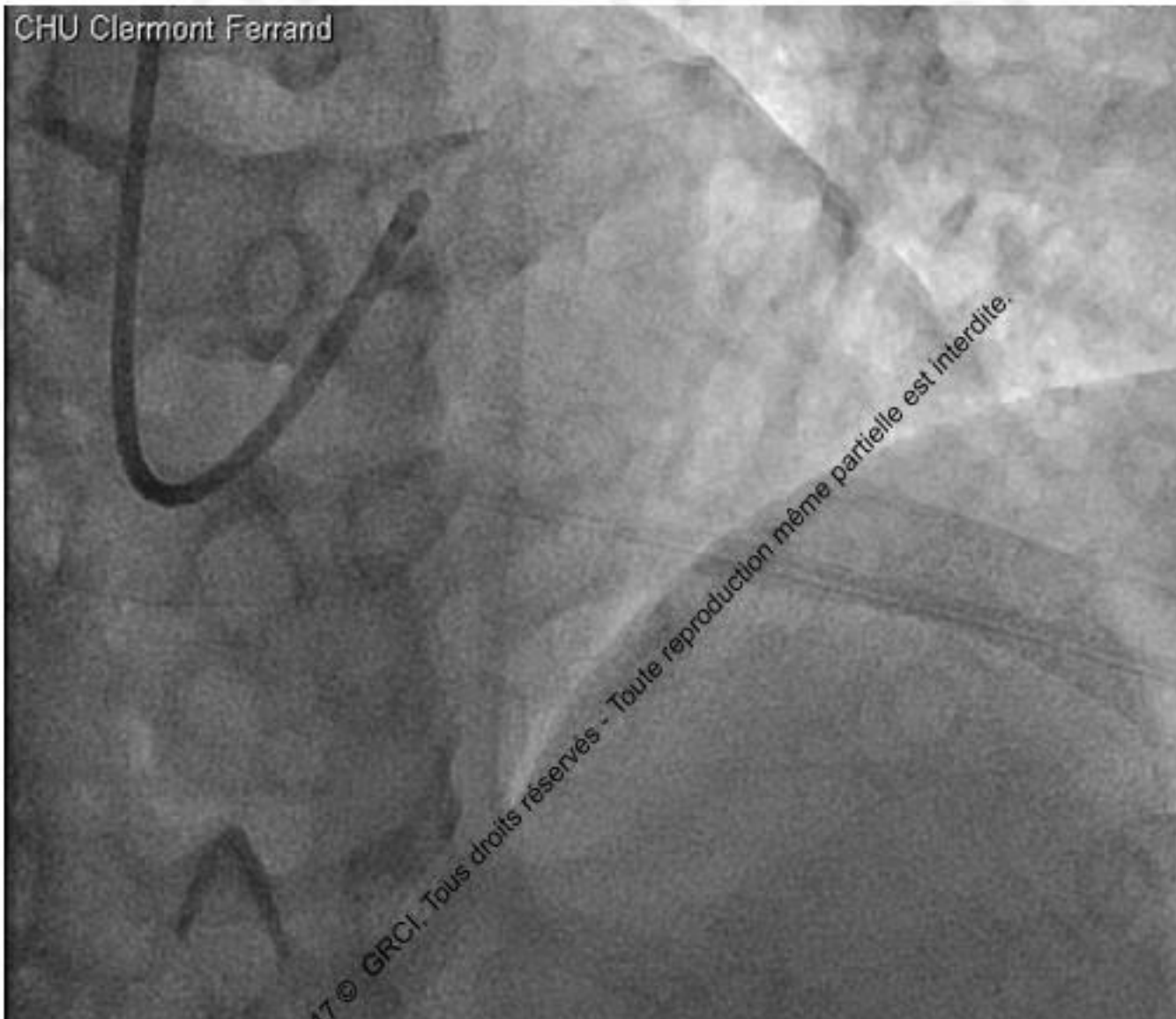
Tabac sévère 10 PA

STEMI antérieur

**Coro dans un centre
périphérique**

Diagnostic de SCAD

Echec de désobstruction



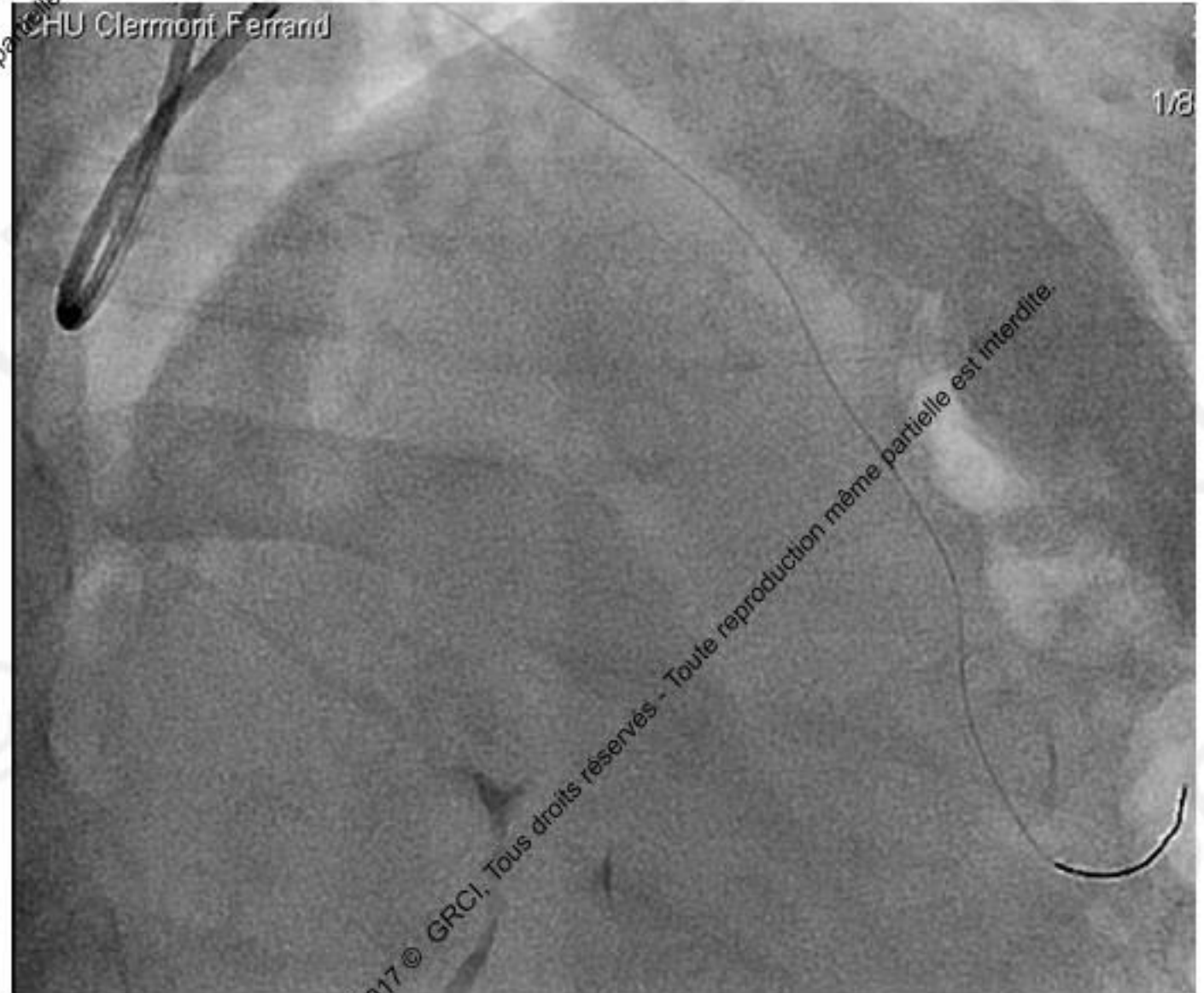
2017 © GRCI. Tous droits réservés - Toute reproduction même partielle est interdite.

Exemples

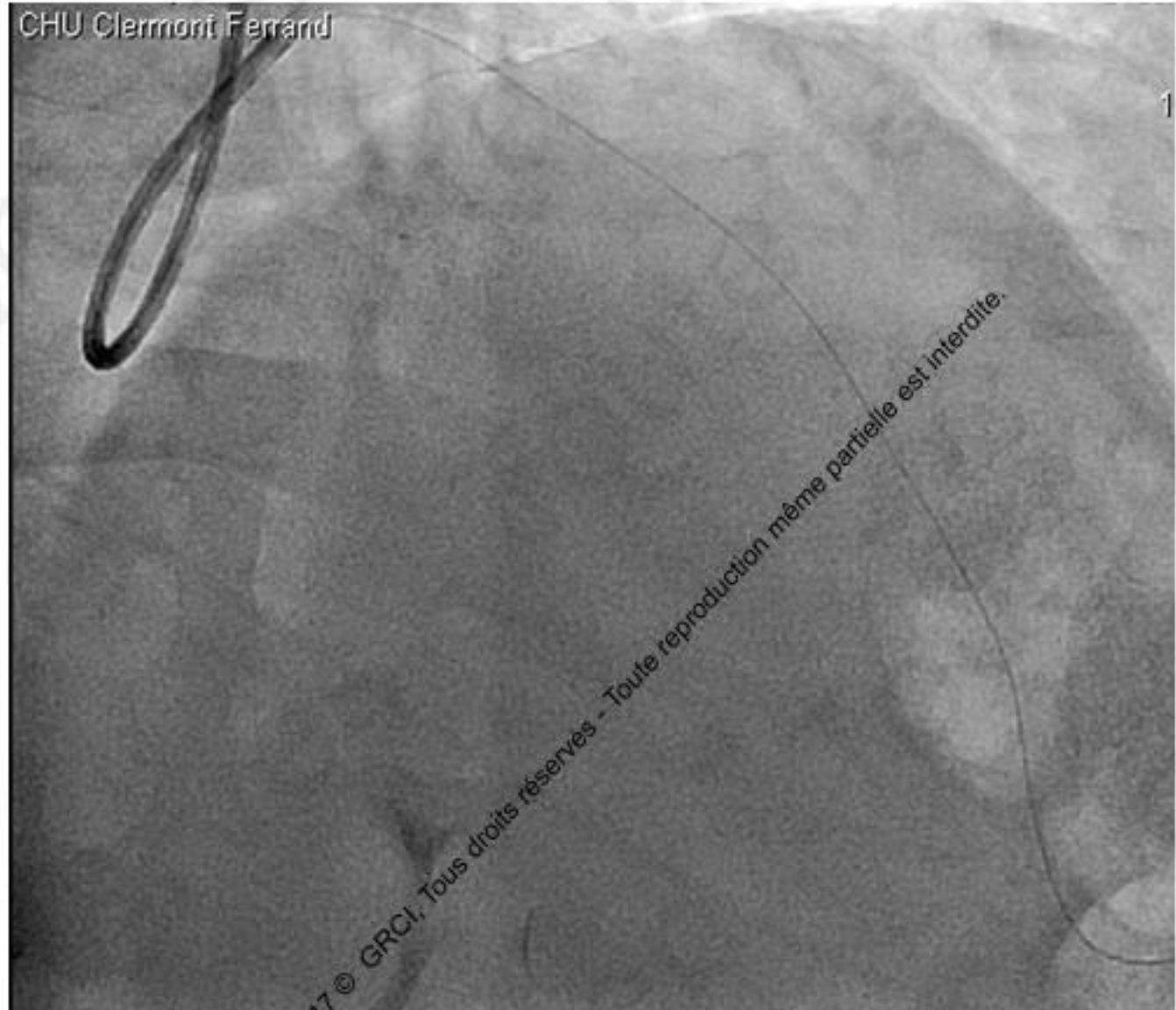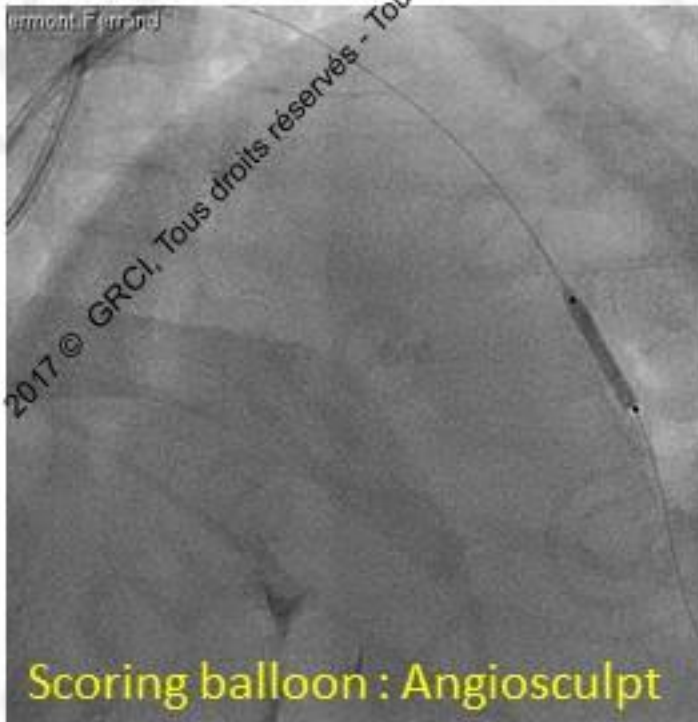
Mme M, 59 ans

Franchissement au guide

Difficultés+++



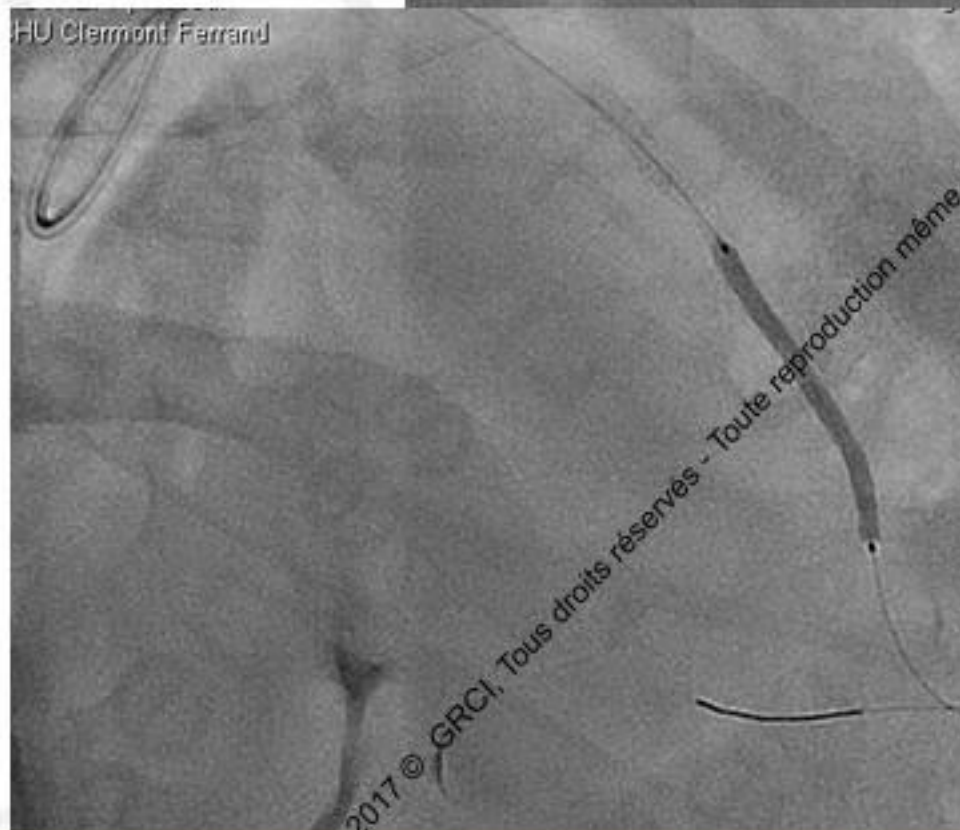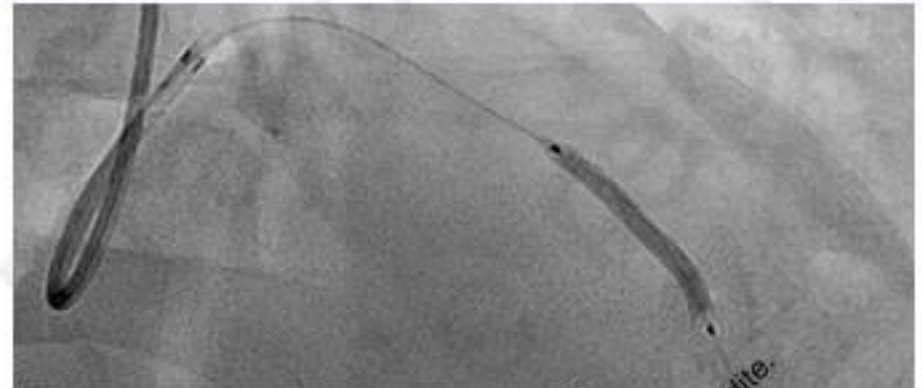
Exemples



Exemples

Mme M, 59 ans

2 stents actifs IVA



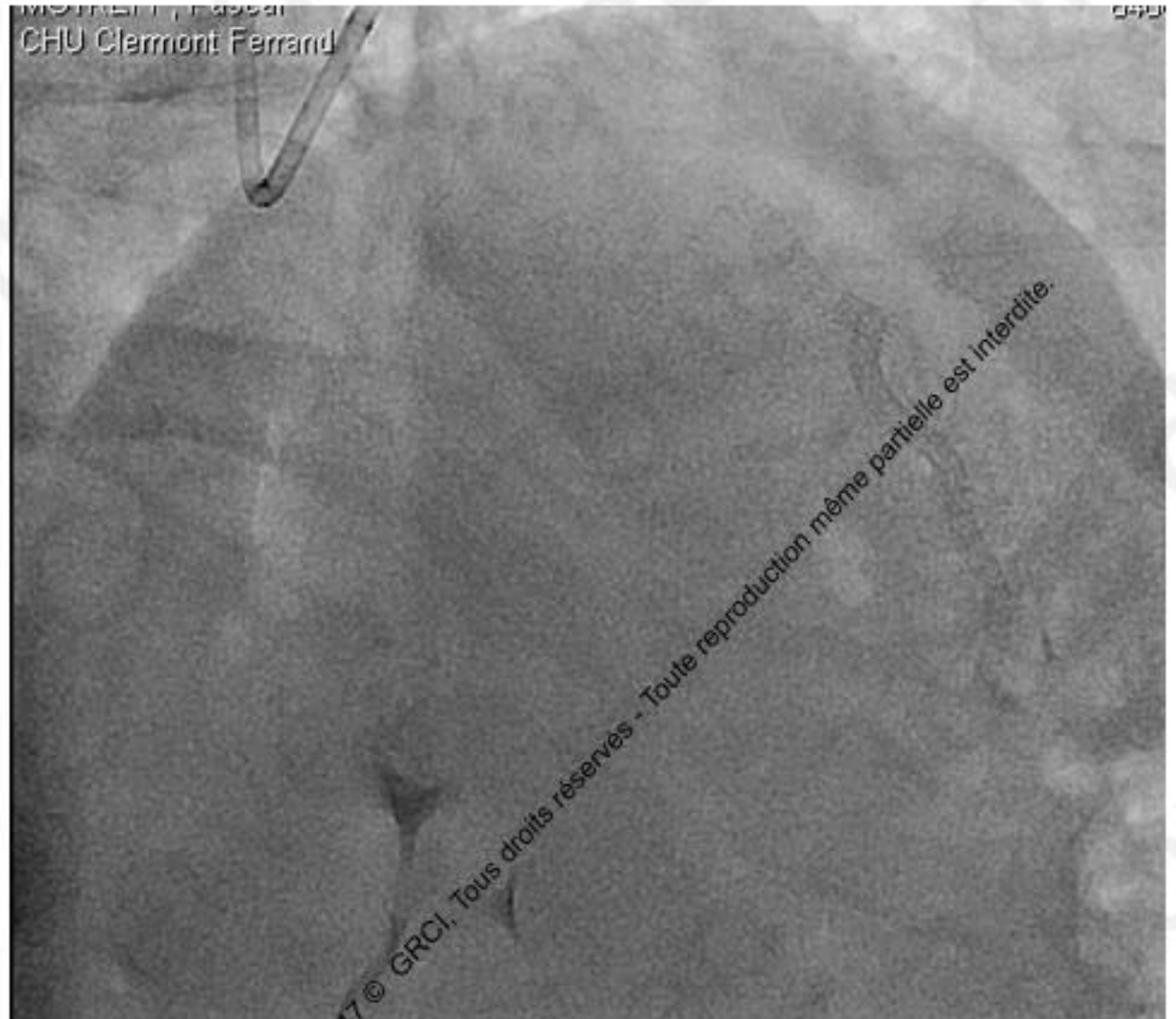
2017 © GRCI, Tous droits réservés - Toute reproduction même partielle est interdite.

2017 © GRCI, Tous droits réservés - Toute reproduction même partielle est interdite.

Exemples

Mme M, 59 ans

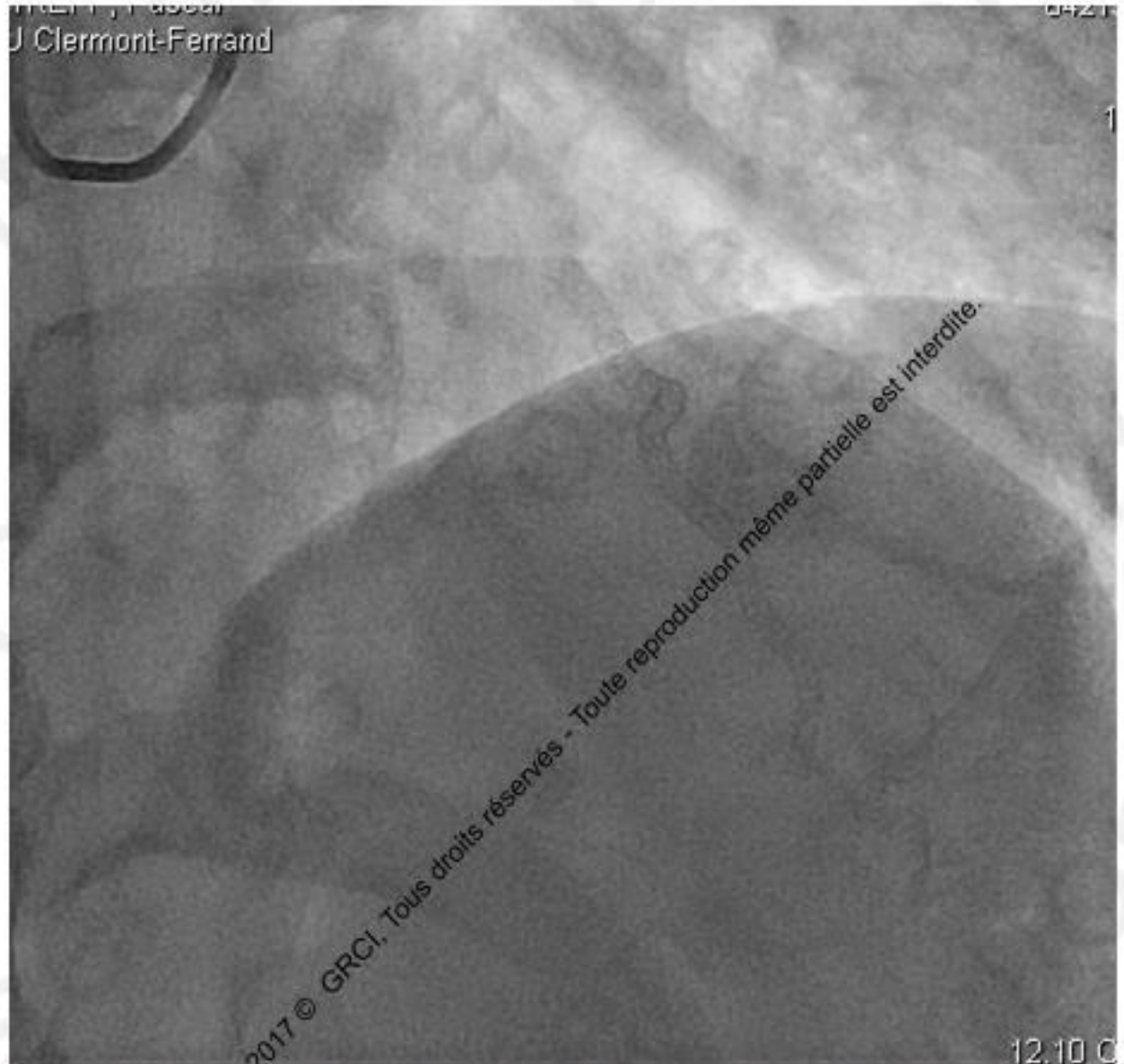
2 stents actifs IVA



Exemples

Mme M, 59 ans

Contrôle systématique J7



2017 © GRCI, Tous droits réservés - Toute reproduction même partielle est interdite.

2017 © GRCI, Tous droits réservés - Toute reproduction même partielle est interdite.

Exemples

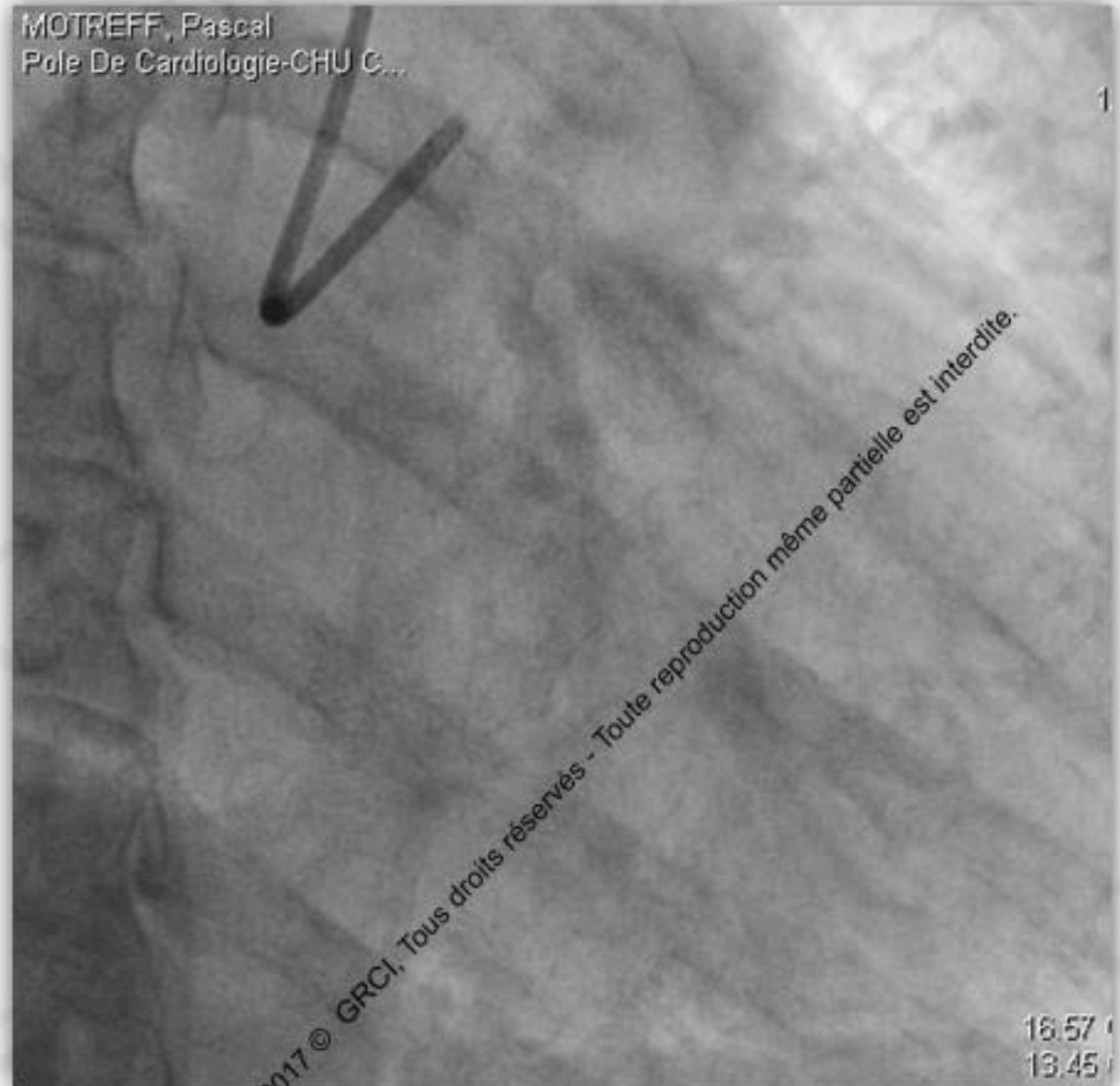
Mme G, 45 ans

NSTEMI antérieur

Douleur persistante

Coro en urgence

MOTREFF, Pascal
Pole De Cardiologie-CHU C...



18:57
13:45

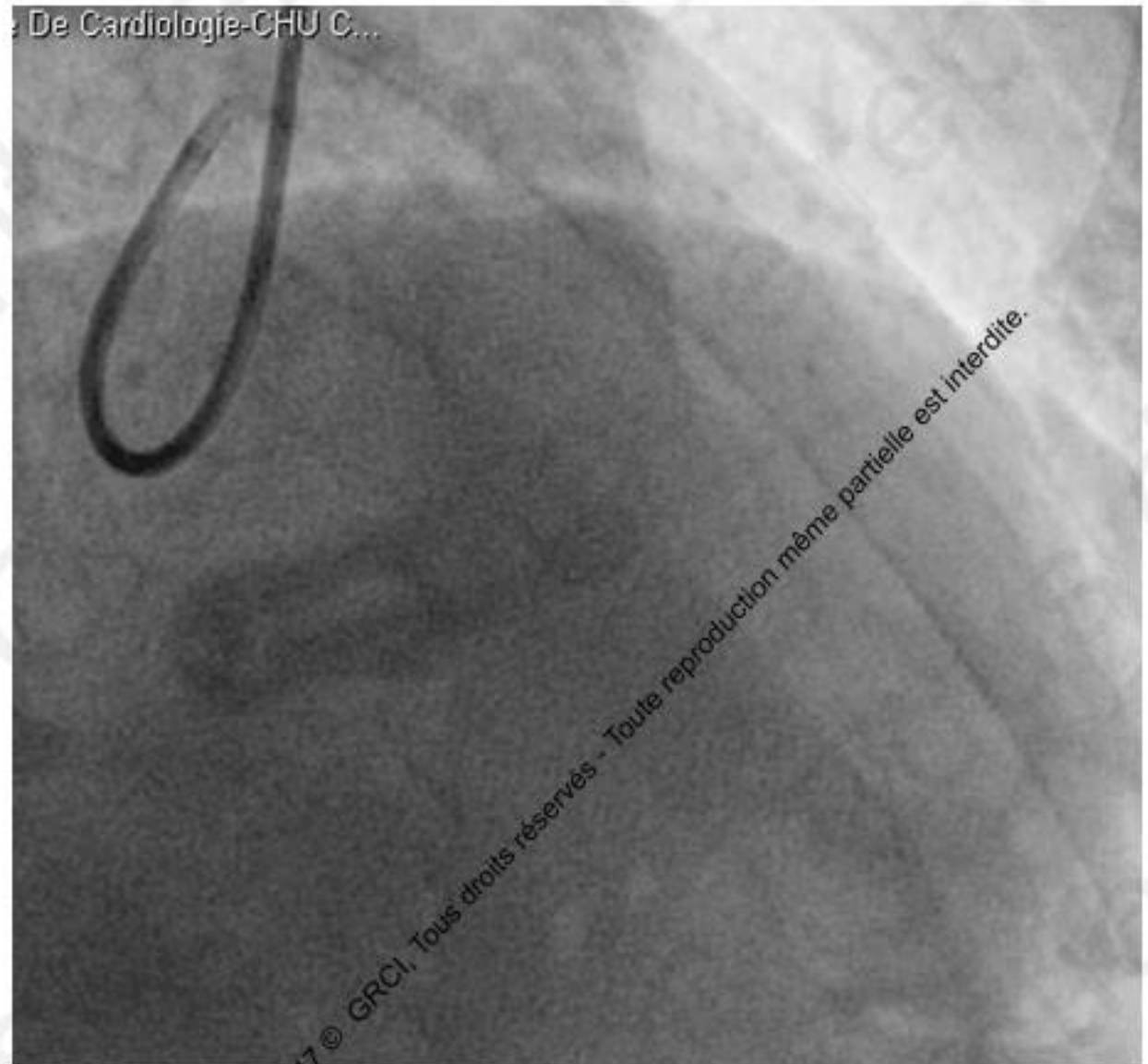
Exemples

Mme G, 45 ans

NSTEMI antérieur

Douleur persistante

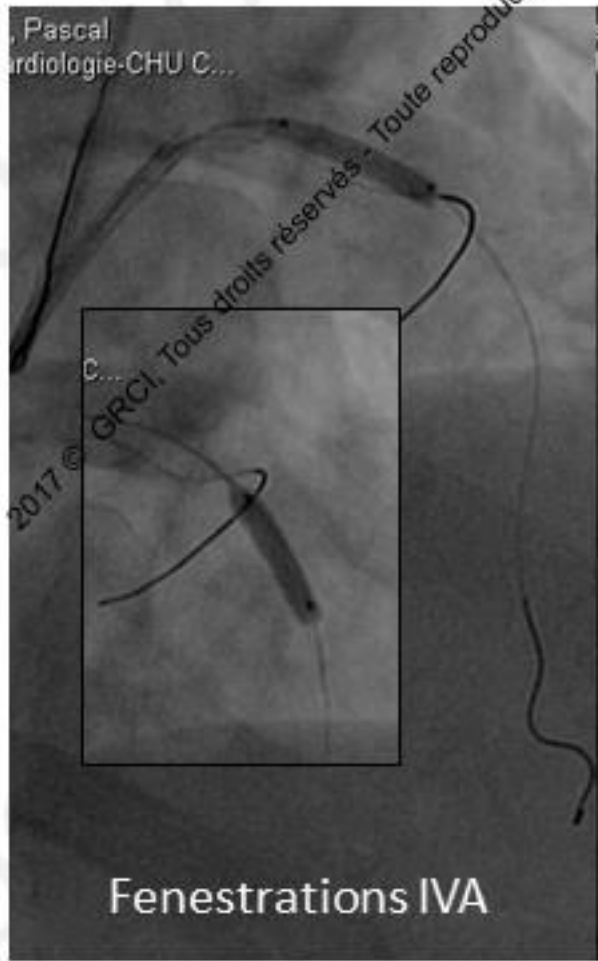
Coro en urgence



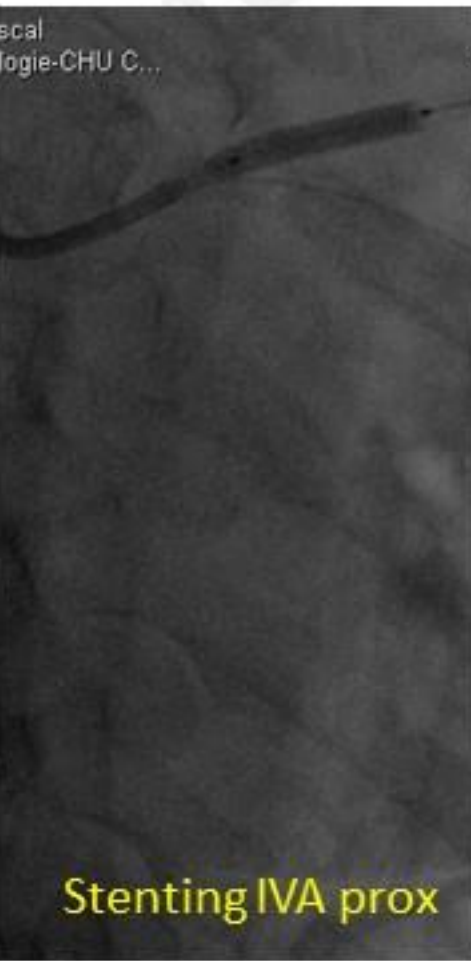
2017 © GRCI, Tous droits réservés - Toute reproduction même partielle est interdite.

2017 © GRCI, Tous droits réservés - Toute reproduction même partielle est interdite.

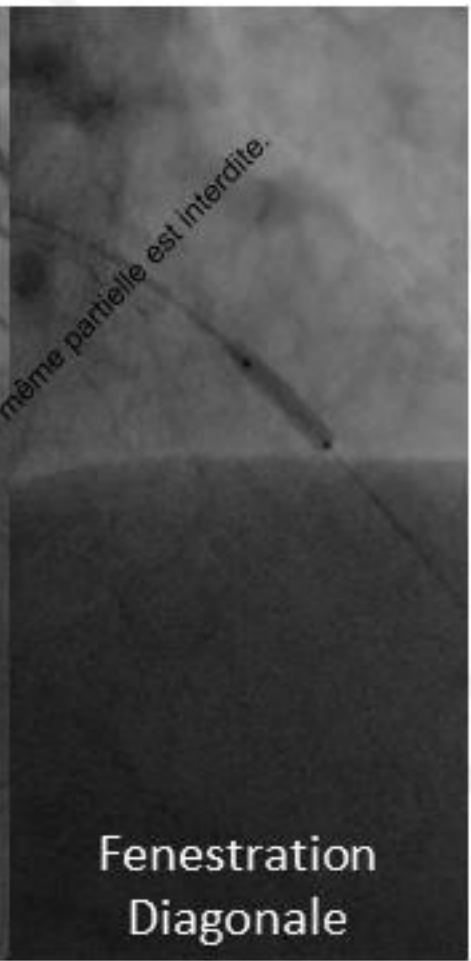
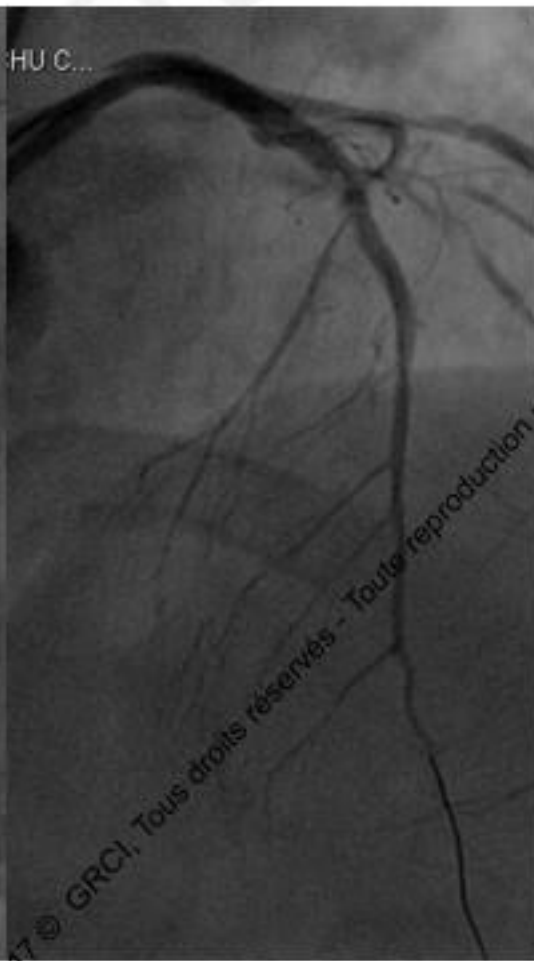Exemples



Fenestrations IVA



Stenting IVA prox



Fenestration
Diagonale

2017 © GRCI. Tous droits réservés - Toute reproduction même partielle est interdite.

Exemples

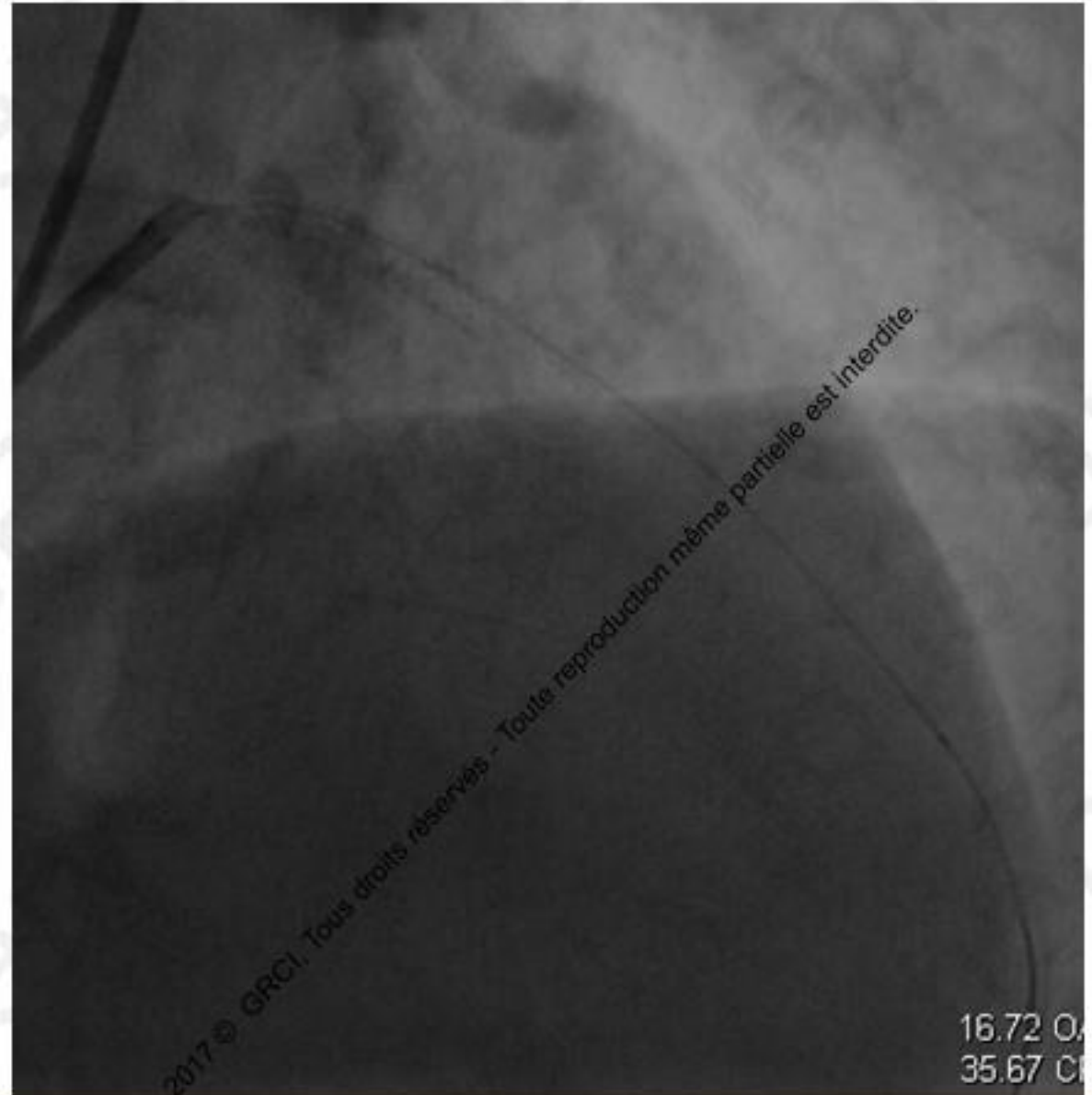
Mme G, 45 ans

Fenestrations étagées IVA

Stent actif IVA prox

Fenestration diagonale sans stent

Persistance d'un trait de dissection
sur l'IVA, la diag et le TC

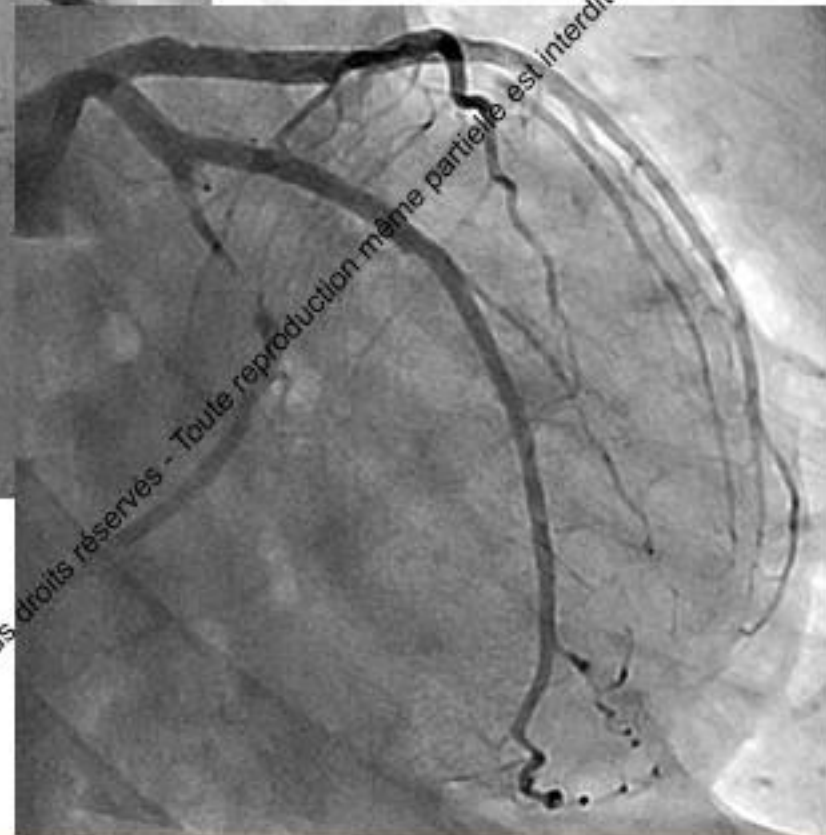
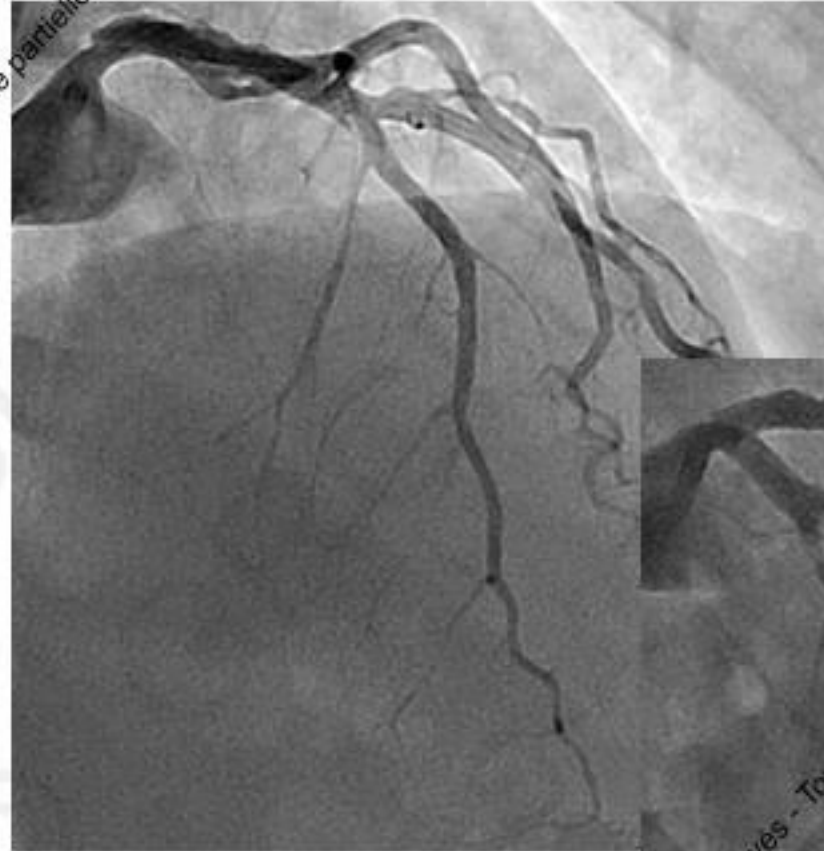

Exemples

Mme G, 45 ans

J5 reprise de douleurs

Progression de la
dissection à la
circonflexe



2017 © GRCI, Tous droits réservés - Toute reproduction même partielle est interdite.

2017 © GRCI, Tous droits réservés - Toute reproduction même partielle est interdite.

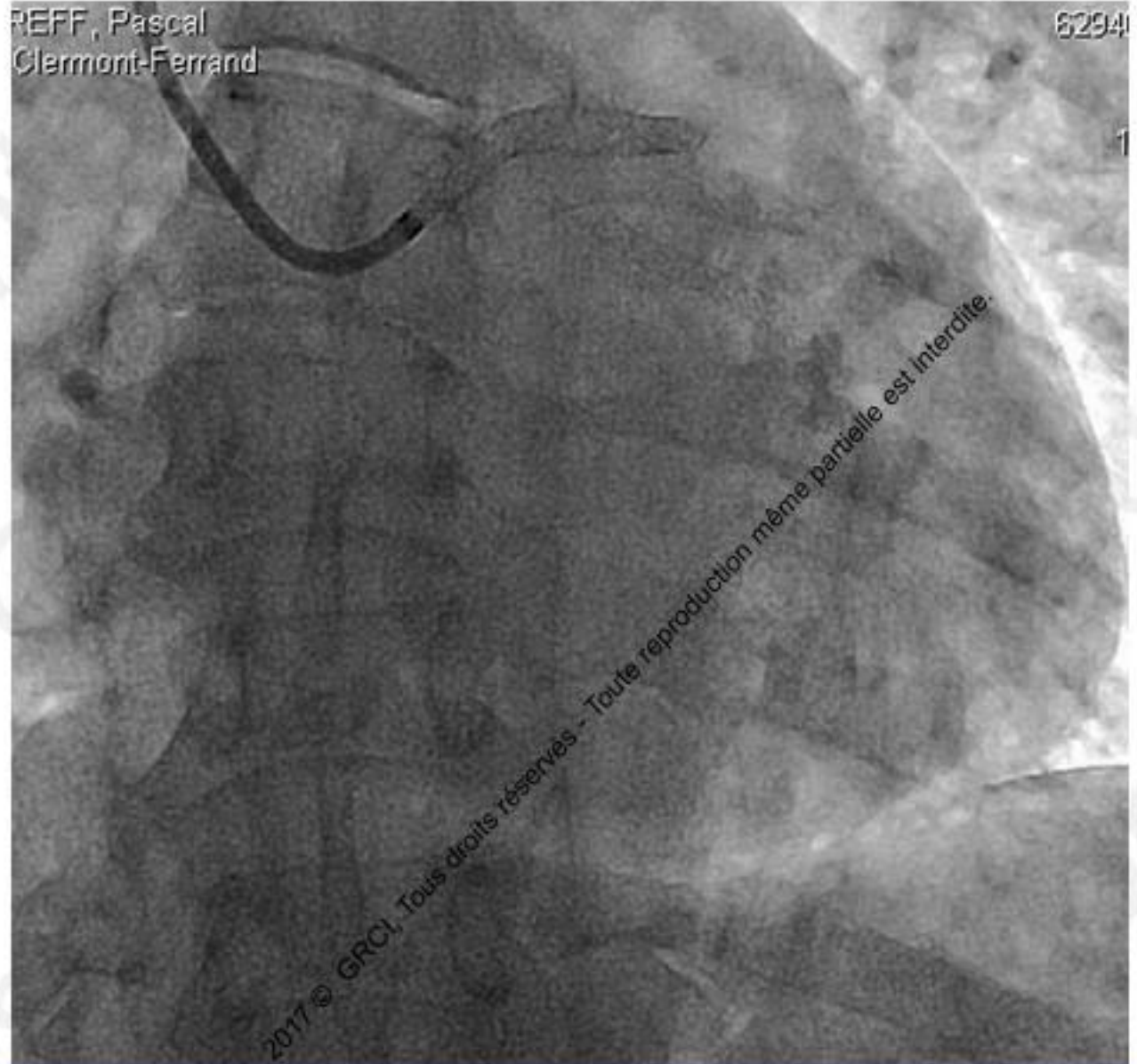
Exemples

Mme G, 45 ans

J5 reprise de douleurs

**Progression de la
dissection à la
circonflexe**

**-> Stenting TC et CX
sous contrôle OCT**



Littérature

3 case reports

Cardiovasc Interv Ther. 2015 Jul;30(3):311-4. doi: 10.1007/s12928-014-0296-y. Epub 2014 Sep 2.

Fenestration using a scoring balloon Scoreflex® as troubleshooting for acute vessel closure due to intramural hematoma complication in percutaneous coronary intervention.

Okuya Y¹, Fukushima A, Hori Y, Murayama T, Komiyama N.

Circ Cardiovasc Interv. 2015 Apr;8(4):e002266. doi: 10.1161/CIRCINTERVENTIONS.114.002266.

Coronary artery fenestration guided by optical coherence tomography before stenting: new interventional option in rescue management of compressive spontaneous intramural hematoma.

Motreff P¹, Barber-Chamoux N², Combaret N¹, Souteyrand G¹.

Cardiovasc Interv Ther. 2017 Jul;32(3):241-243. doi: 10.1007/s12928-016-0397-x. Epub 2016 May 3.

Non-atherosclerotic spontaneous coronary artery dissection revascularized by intravascular ultrasonography-guided fenestration with cutting balloon angioplasty.

Ito T¹, Shintani Y², Ichihashi T², Fujita H², Ohte N².

Série française

11 cas français – Plus grosse série mondiale

*CHU Clermont-Ferrand
Institut Cardiovasculaire Paris Sud (Massy)
CH Chartres Louis Pasteur – Le coudray
APHP*

10 Femmes/ 1 Homme de 28 à 62 ans

11 succès de fenestration (9 patients stentés)

1 décès intra hospitalier (mort cérébrale)

Soumission imminente

La nature fait aussi bien

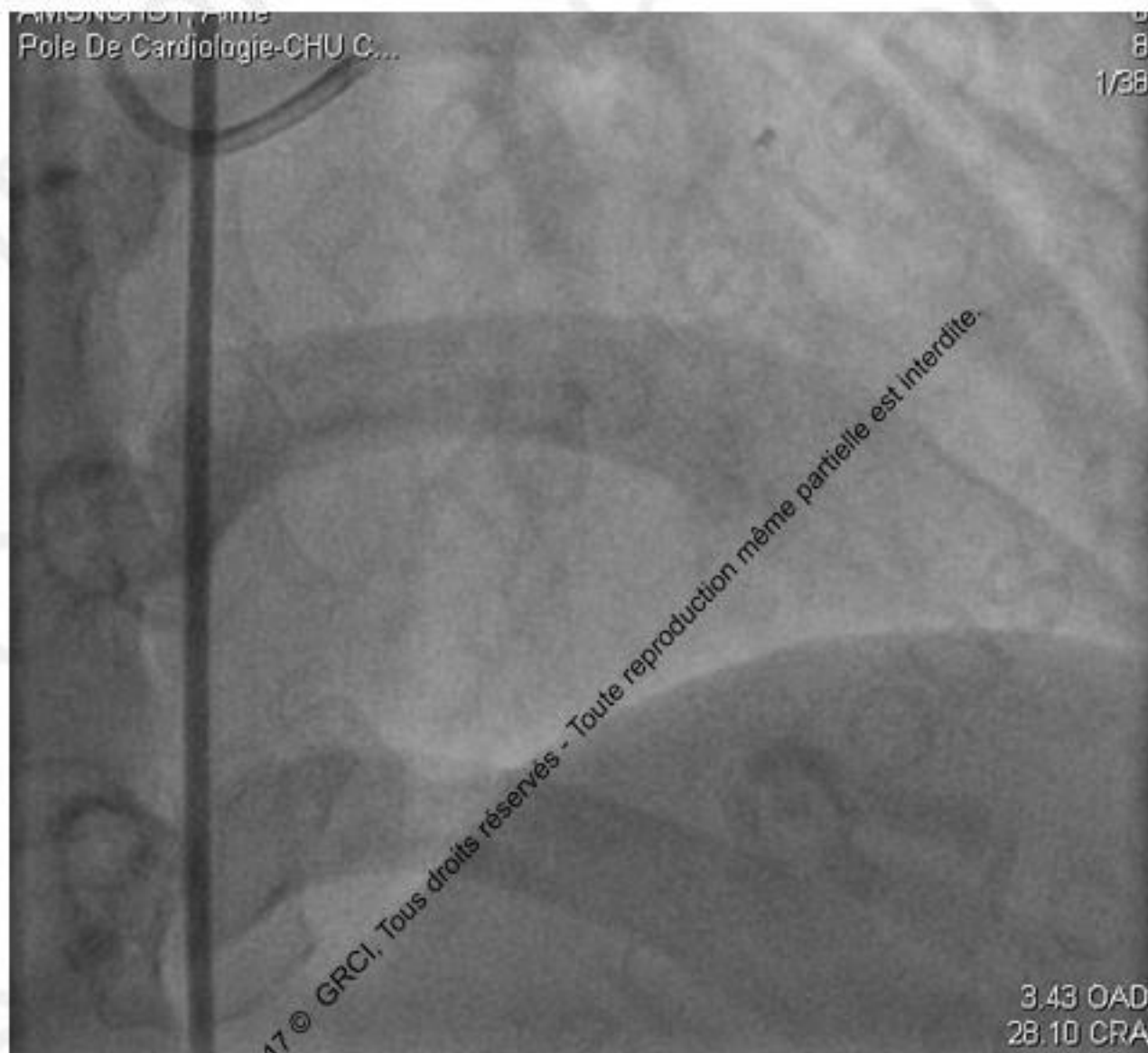Mme J, 42 ans

NSTEMI antérieur

Hématome de l'IVA
proximale

Pas de retard circulatoire

-> TTT médical



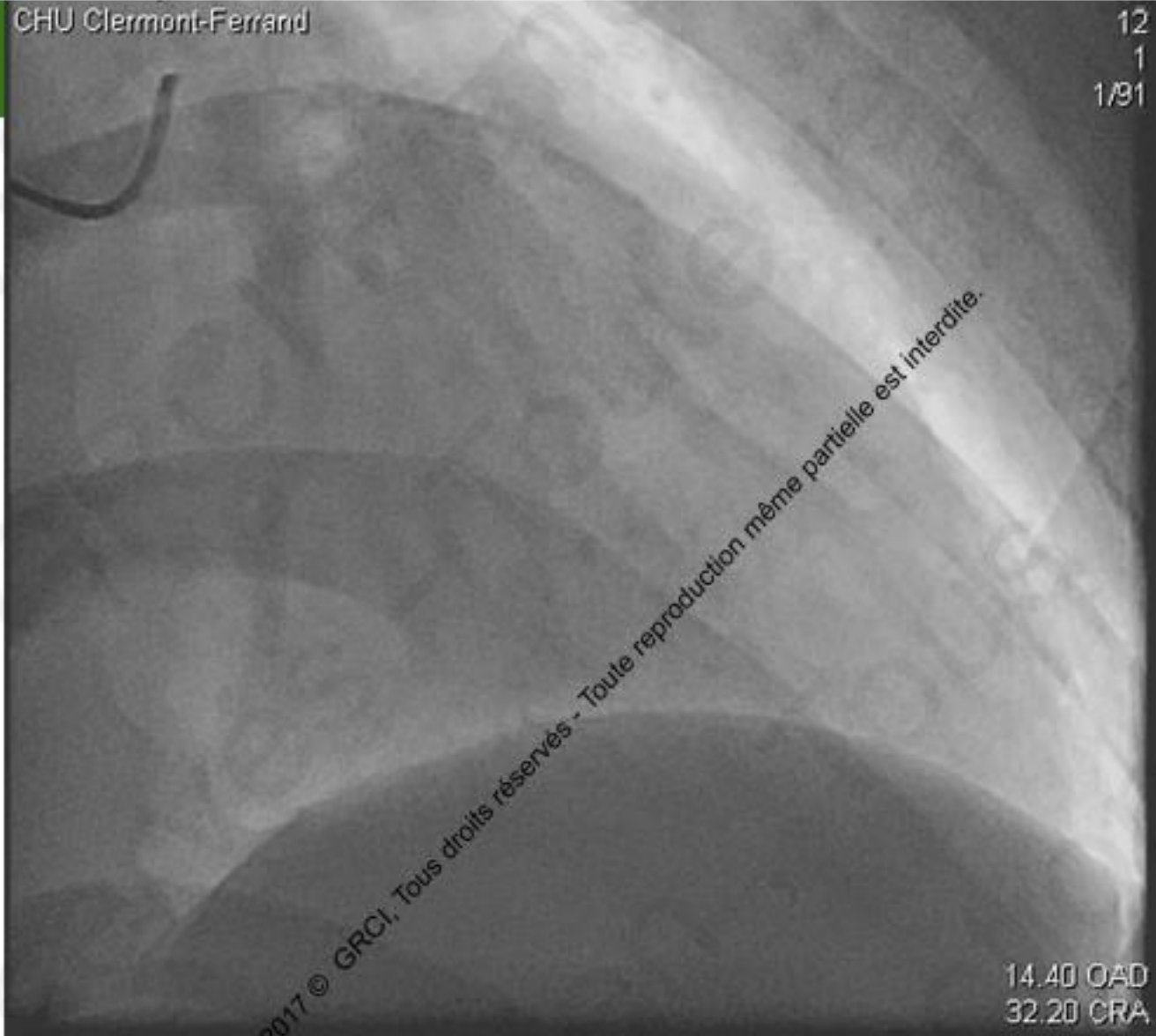La nature fait aussi bien

Mme J, 42 ans

Contrôle à J40

-> Cicatrisation complète

CHU Clermont-Ferrand



12
1
1/31

14.40 OAD
32.20 CRA

2017 © GRCI. Tous droits réservés - Toute reproduction même partielle est interdite.

2017 © GRCI. Tous droits réservés - Toute reproduction même partielle est interdite.

Conclusion

FENESTRATION = OPTION THERAPEUTIQUE

- En cas d'**hématome** coronaire spontané compressif
- Avec **mauvaise tolérance** clinique, électrique ou angiographique
- Utilisation de scoring / cutting balloons
- Généralement suivie de stenting
- +/- sous imagerie OCT (doute diagnostique ou ATL guidée)
- En l'absence de critère d'ischémie: **favoriser le traitement médical**

2017 © GRCI, Tous droits réservés - Toute reproduction même partielle est interdite.

2017 © GRCI, Tous droits réservés - Toute reproduction même partielle est interdite.

[GRCI 2017
France

6 AU 8 DÉCEMBRE 2017
Novotel Paris Tour Eiffel

Passion Communication Education



CARDIOLOGIE
• CHU •
CLERMONT
FERRAND

2017 © GRCI, Tous droits réservés - Toute reproduction même partielle est interdite.

2017 © GRCI, Tous droits réservés - Toute reproduction même partielle est interdite.