L'INSTITUT MUTUALISTE MONTSOURIS

GHMF

Evaluation du Tronc coronaire gauche par imagerie ou physiologie endocoronaire

Nicolas Amabile

Service de Cardiologie

Institut Mutualiste Montsouris, Paris

2021 © 27ème Congrès du CNCH, Tous droits réservés - Toute reproduction même partielle est interdite.

2021 © 27ème Congrès du CNCH, Tous droits réservés - Toute reproduction même partielle est interdite.

- Homme, 56 ans
- FDR : Dyslipidemie, HTA modérée , HIV sous trithérapie
- Paucisymptomatique / Dyspnée d'effort
- ECG de repos : trouble de la repolarisation en apico-latéral

- Echo Effort : 120 W / 8,1 METS/ 94% FMT
  - Negative sur le plan clinique
  - Discrète hypokinésie inférieure
  - Positive sur le plan électrique (sous decalage ST >1 mm en inférieur)

2021 © 27ème Congrès du CNCH, Tous droits réservés - Toute reproduction même partielle est interdite.

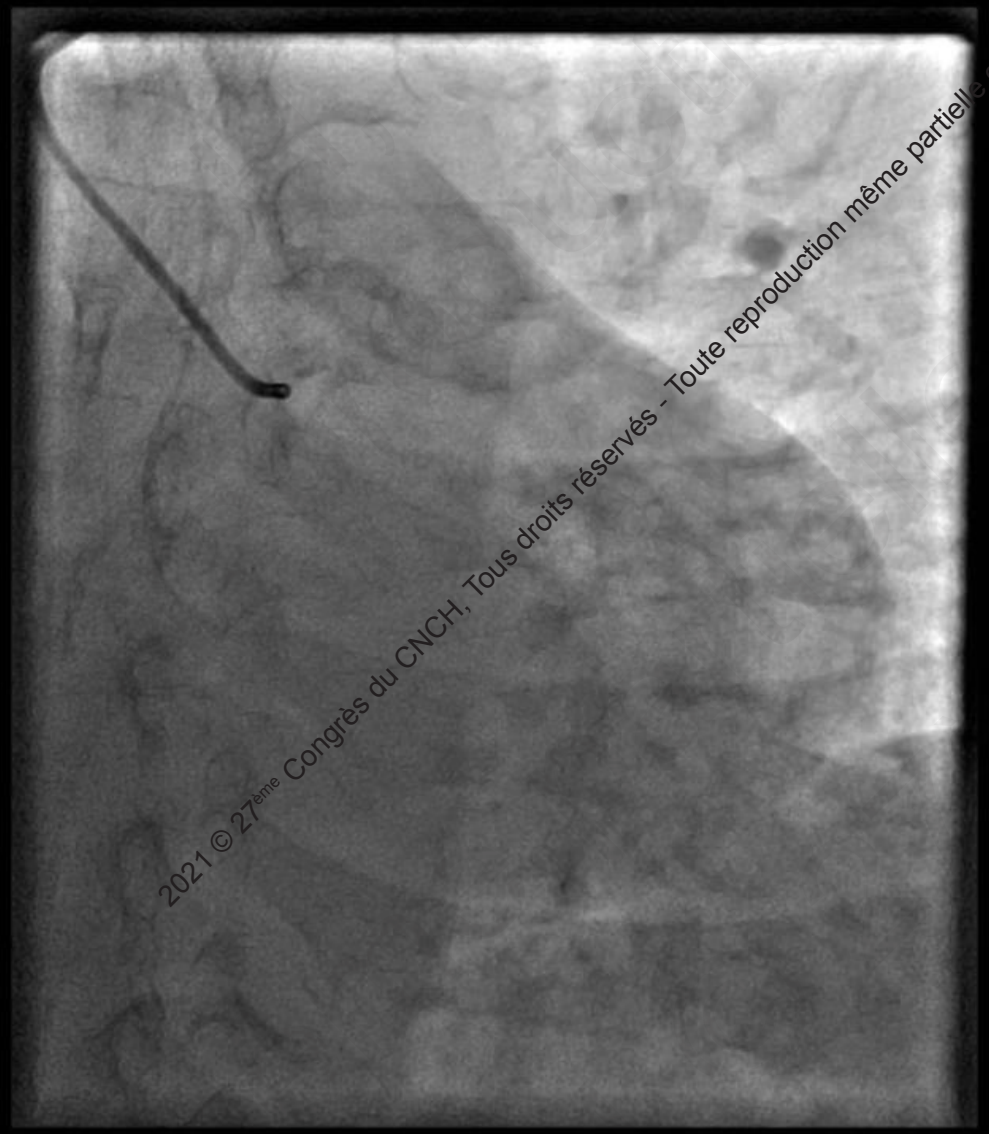

2021 © 27ème Congrès du CNCH, Tous droits réservés - Toute reproduction même partielle est interdite.

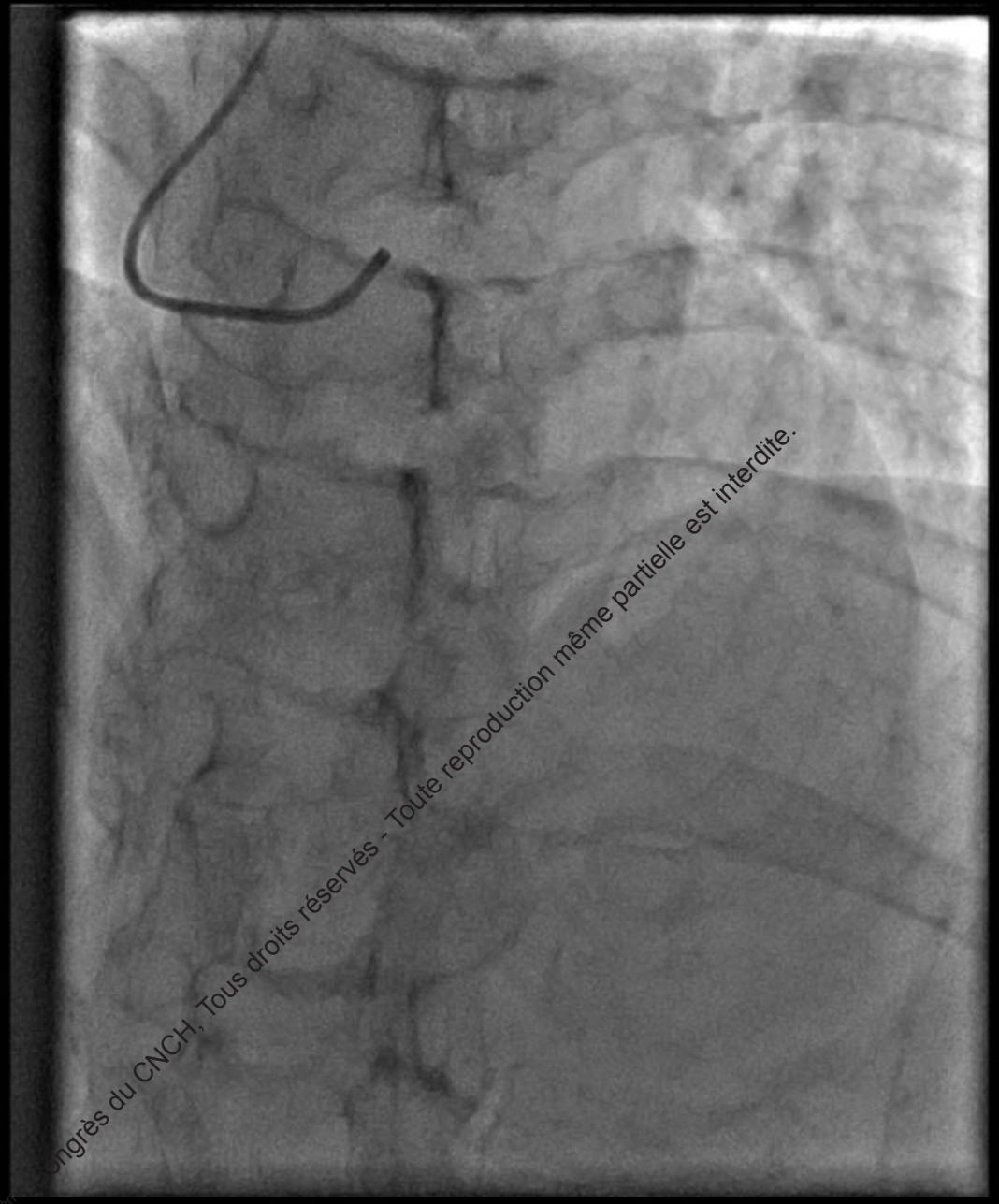

2021 © 27ème Congrès du CNCH, Tous droits réservés - Toute reproduction même partielle est interdite.

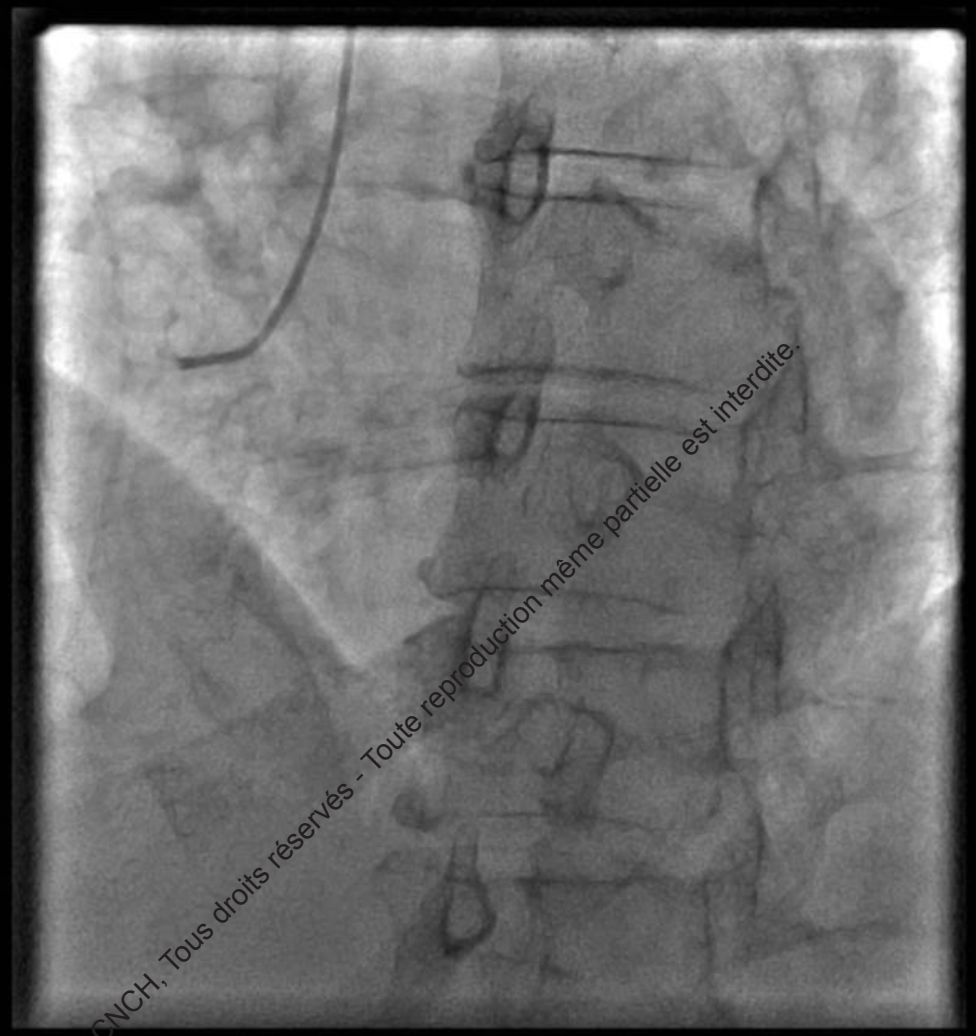

2021 © 27ème Congrès du CNCH, Tous droits réservés - Toute reproduction même partielle est interdite.

L'INSTITUT MUTUALISTE MONTSOURIS
GHMF

Pourquoi faire des techniques endocoronaires dans les lésions du TCG?

Pour poser un diagnostic précis en cas de lésion ambiguë et identifier les sténoses à revasculariser

Pour guider l'angioplastie coronaire du TCG et optimiser le résultat

2021 © 27ème Congrès du CNCH, Tous droits réservés - Toute reproduction même partielle est interdite.

L'INSTITUT MUTUALISTE MONTSOURIS
GHMF

Pourquoi faire des techniques endocoronaires dans les lésions du TCG?

Pour poser un diagnostic précis en cas de lésion ambiguë et identifier les sténoses à revasculariser

2021 © 27ème Congrès du CNCH, Tous droits réservés - Toute reproduction même partielle est interdite.

L'INSTITUT MUTUALISTE MONTSOURIS
GHMF

Significativité des lésions selon techniques endovasculaires

	FFR	IVUS	OCT
TCG	Pd/Pa ≦ 0,8	MLA≦ 4,5-6,0 mm^2	Ø
IVA	Pd/Pa ≦ 0,8	MLA≦ 2.5-4 mm^2 ?	Ø
Cx	Pd/Pa ≦ 0,8	Ø	Ø
CD	Pd/Pa ≦ 0,8	Ø	Ø

2021 © 27ème Congrès du CNCH, Tous droits réservés - Toute reproduction même partielle est interdite.

Valeur pronostique de la FFR dans les lésions du TCG

Analyse de N=274 pts avec lésions du TCG + FFR
Decision de trt medical / pas de revascularisation si FFR≥0.8

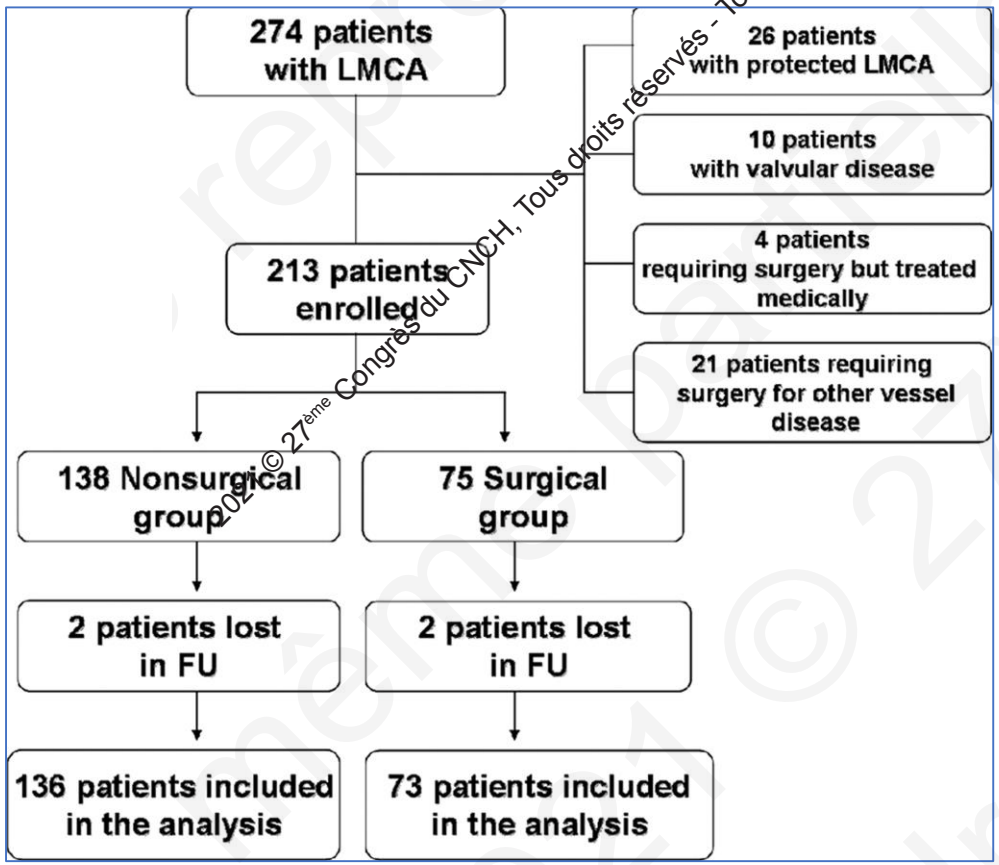

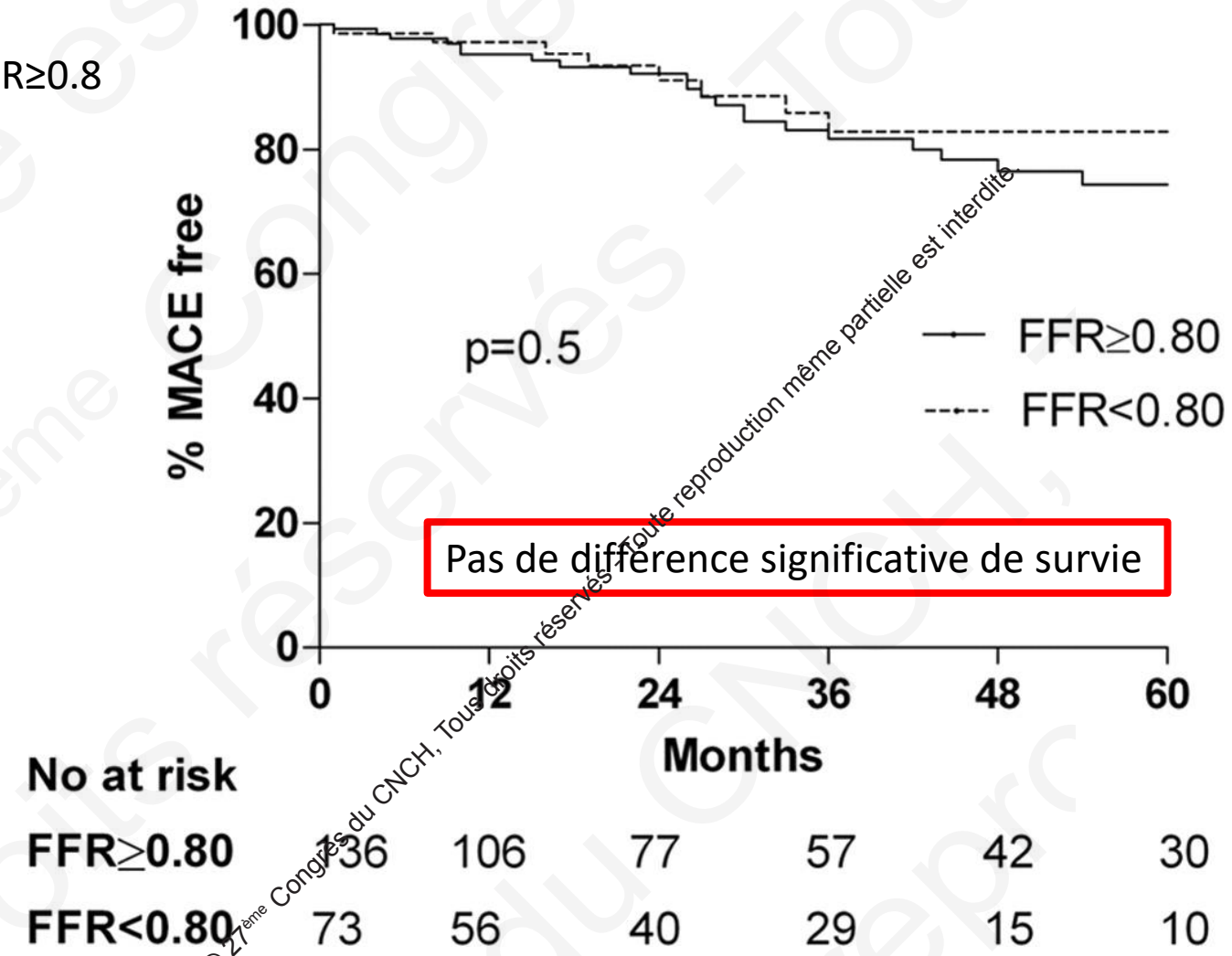

Pas de différence significative de survie

2021 © 27ème Congrès du CNCH, Tous droits réservés - Toute reproduction même partielle est interdite.

Hamilos M et al. *Circulation*. 2009;120:1505-12

Valeur pronostique de la FFR dans les lésions du TCG

Metanalyse de Modi (2017)

Study	FFR cut-off	Total number of patients: Total	Total number of patients: Deferred	Mean FU (months)	Odds ratio
Bech et al (2001)	<0.75	54 (100)	24 (44)	29±15	1.316
Jimenez-Navarro et al (2005)	<0.75	27 (100)	20 (74)	26±12	0.625
Legutko et al (2005)	<0.75	38 (100)	20 (53)	24±12	0.889
Lindstaedt et al (2006)	<0.75	51 (100)	24 (47)	29±16	0.952
Courtis et al (2009)	<0.75	142 (100)	82 (58)	14±11	3.394*
Hamilos et al (2009)	≤0.80	213 (100)	138 (65)	35±25	1.415
Overall		525 (100)	308 (59)		1.424

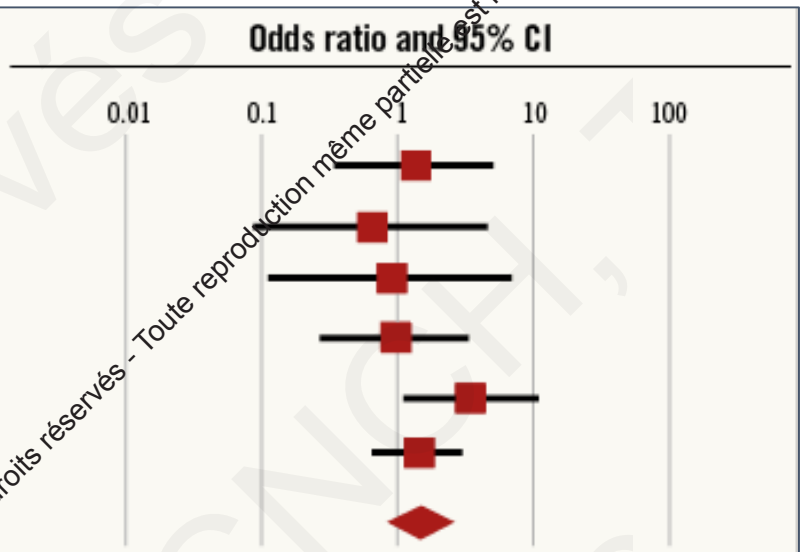

2021 © 27ème Congrès du CNCH, Tous droits réservés - Toute reproduction même partielle est interdite.

Modi BN et al. EuroIntervention 2017;13:820-827

L'INSTITUT MUTUALISTE MONTSOURIS

Situations « compliquées » pour la FFR du TCG

Lésions ostiales et intubation du cathéter de mesure

Lésions étagées et valeur de la FFR du TCG

2021 © 27ème Congrès du CNCH, Tous droits réservés - Toute reproduction même partielle est interdite.

L'INSTITUT MUTUALISTE MONTSOURIS

Lésions ostiales et modification des valeurs de FFR

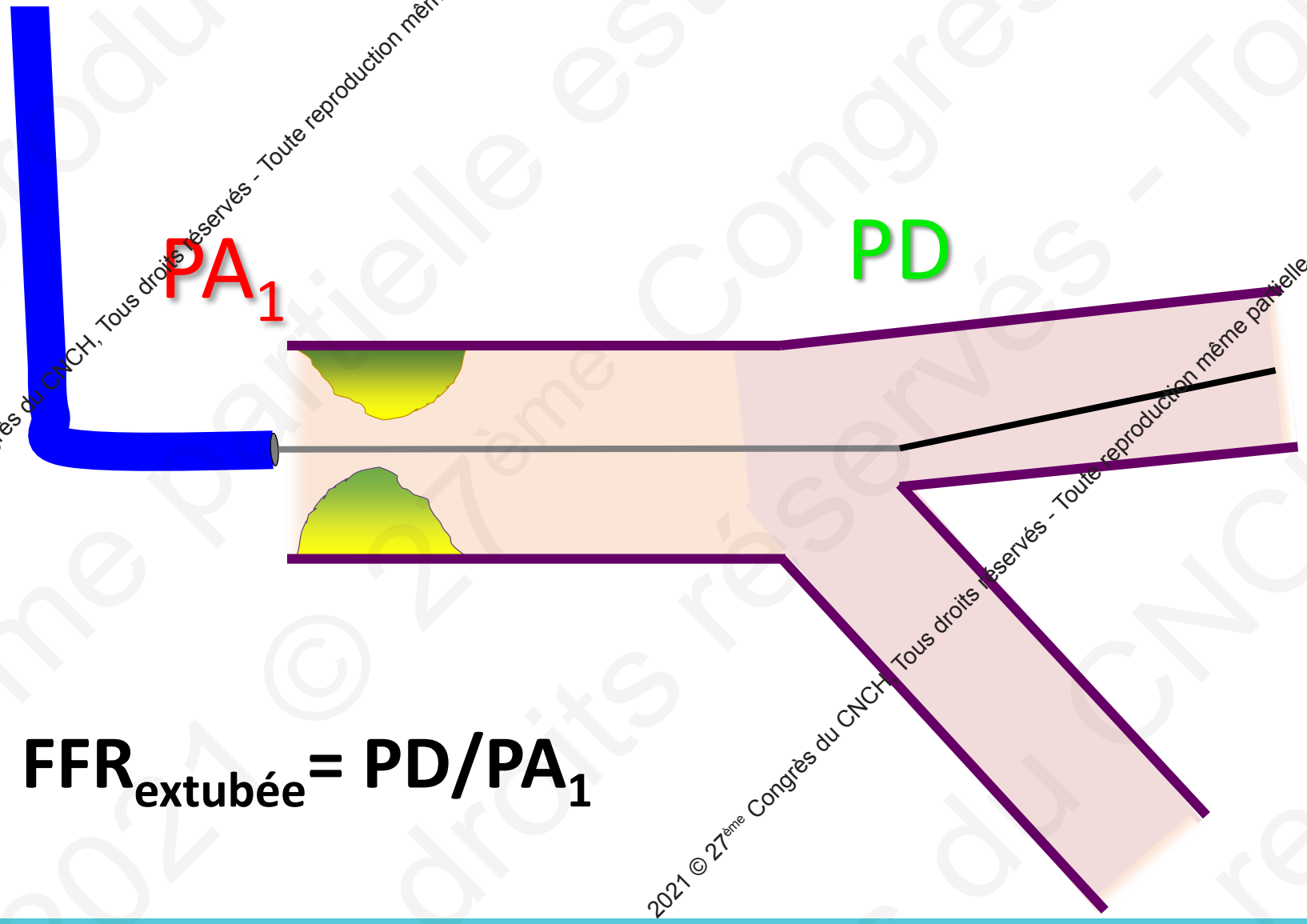

$$FFR_{extubée} = PD/PA_1$$

2021 © 27ème Congrès du CNCH, Tous droits réservés - Toute reproduction même partielle est interdite.

L'INSTITUT MUTUALISTE MONTSOURIS

Lésions ostiales et modification des valeurs de FFR

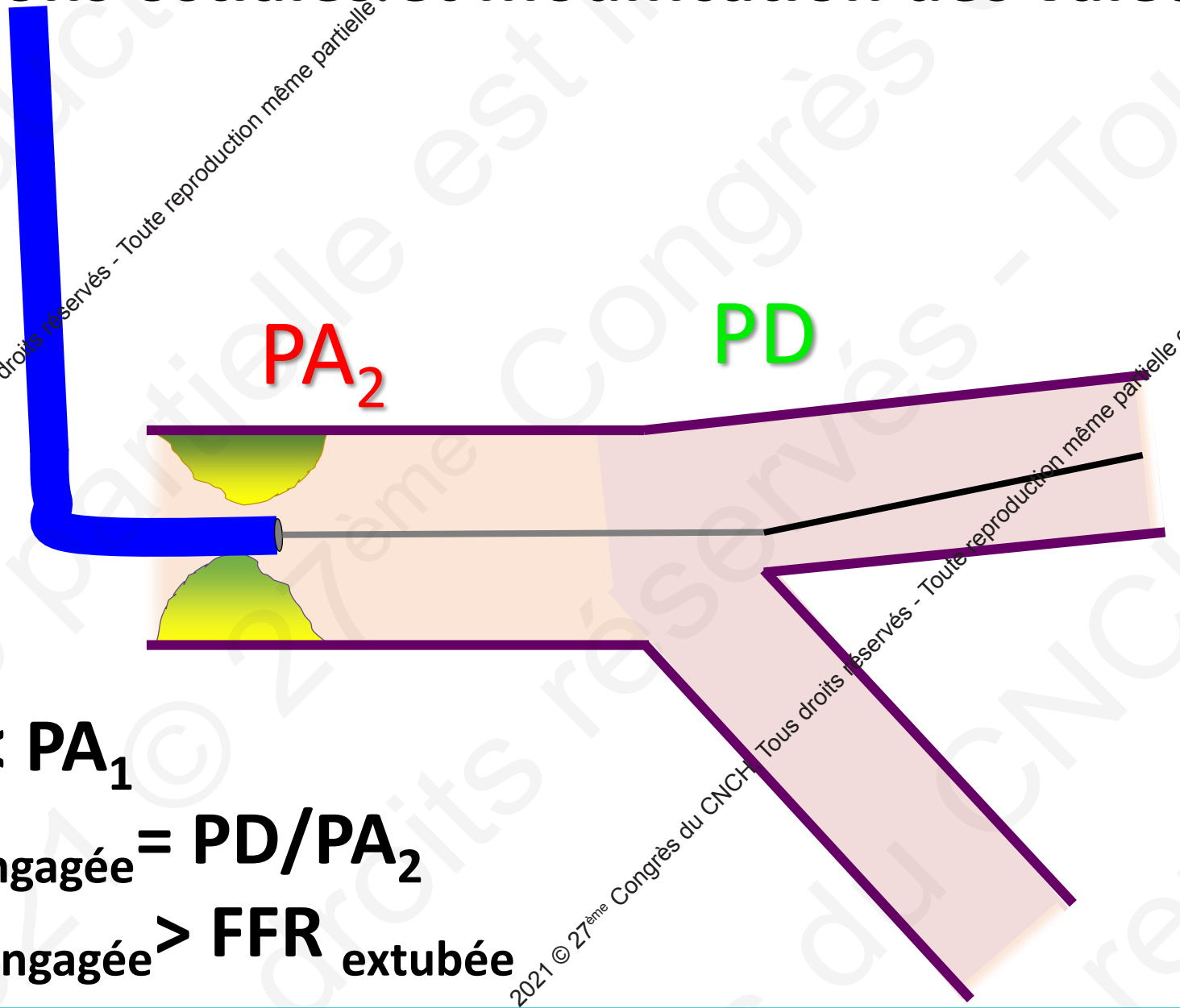

$PA_2 < PA_1$

$FFR_{engagée} = PD/PA_2$

$FFR_{engagée} > FFR_{extubée}$

2021 © 27ème Congrès du CNCH, Tous droits réservés - Toute reproduction même partielle est interdite.

L'INSTITUT MUTUALISTE MONTSOURIS

Lésions ostiales et modification des valeurs de FFR

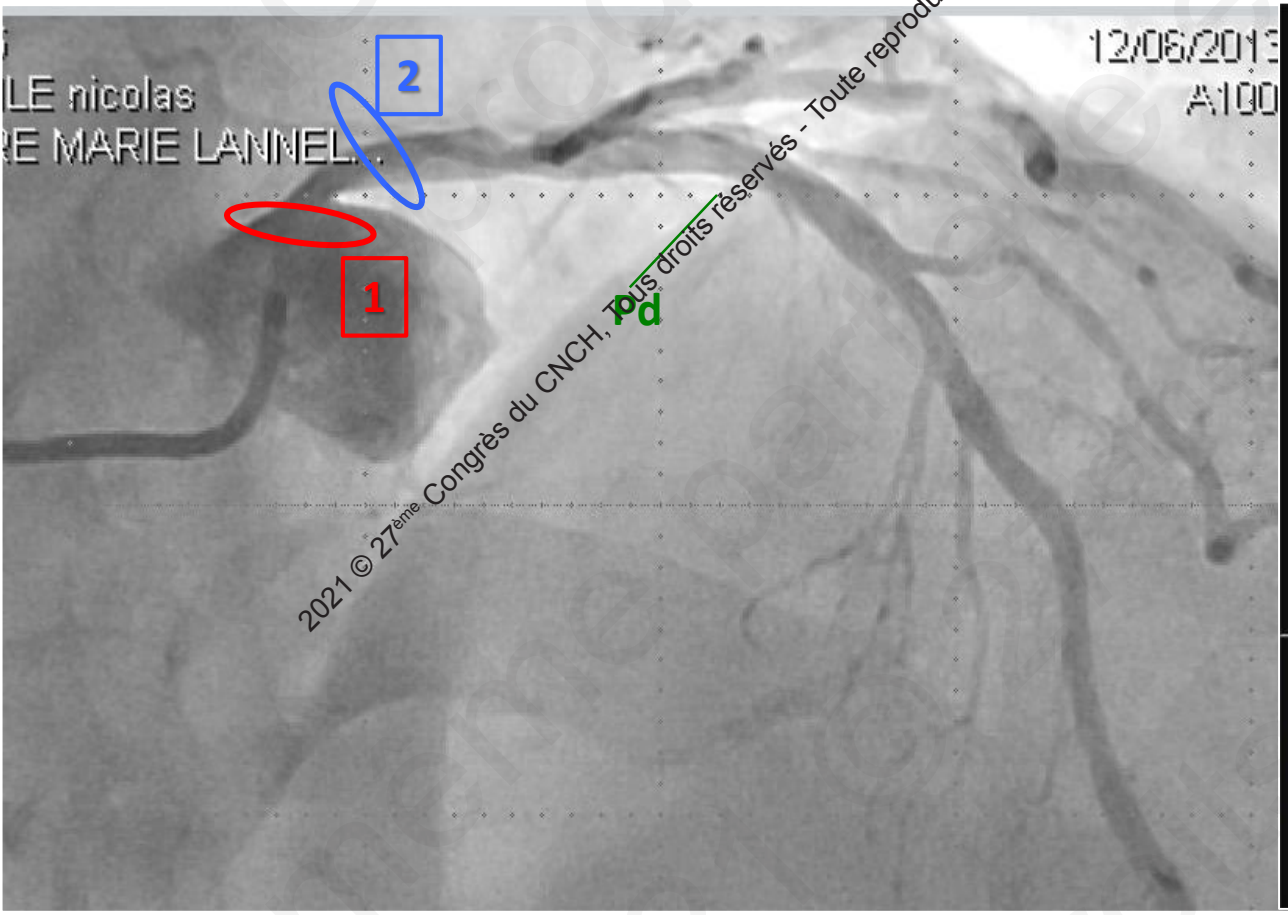

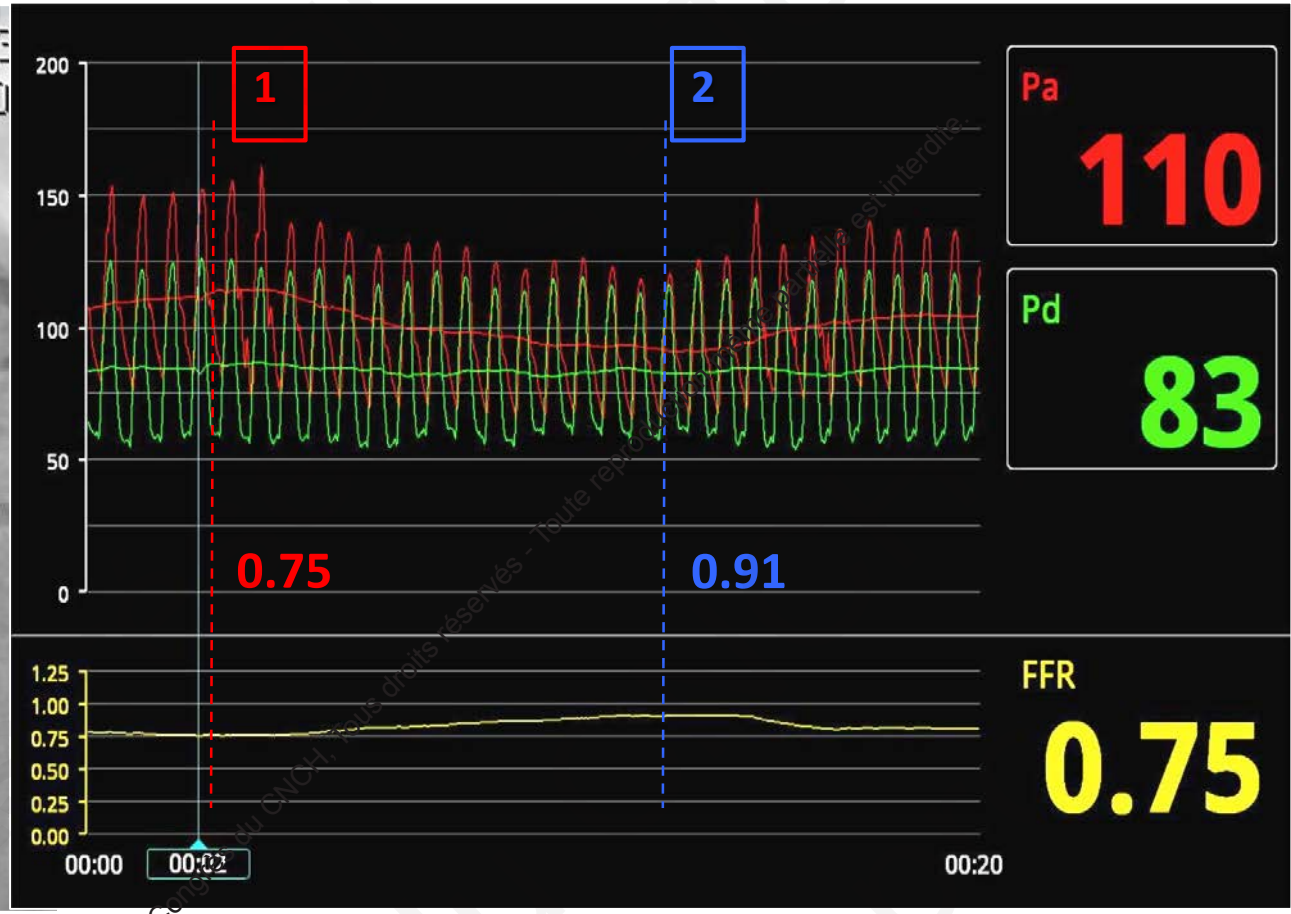

2021 © 27ème Congrès du CNCH, Tous droits réservés - Toute reproduction même partielle est interdite.

L'INSTITUT MUTUALISTE MONTSOURIS GHMF

Lésions ostiales et modification des valeurs de FFR

SOLUTIONS ?

- FFR avec adénosine IV
- FFR avec adenosine IC + retrait (avec 2ème guide)

2021 © 27ème Congrès du CNCH, Tous droits réservés - Toute reproduction même partielle est interdite.

L'INSTITUT MUTUALISTE MONTSOURIS

Lésions ostiales et modification des valeurs de FFR

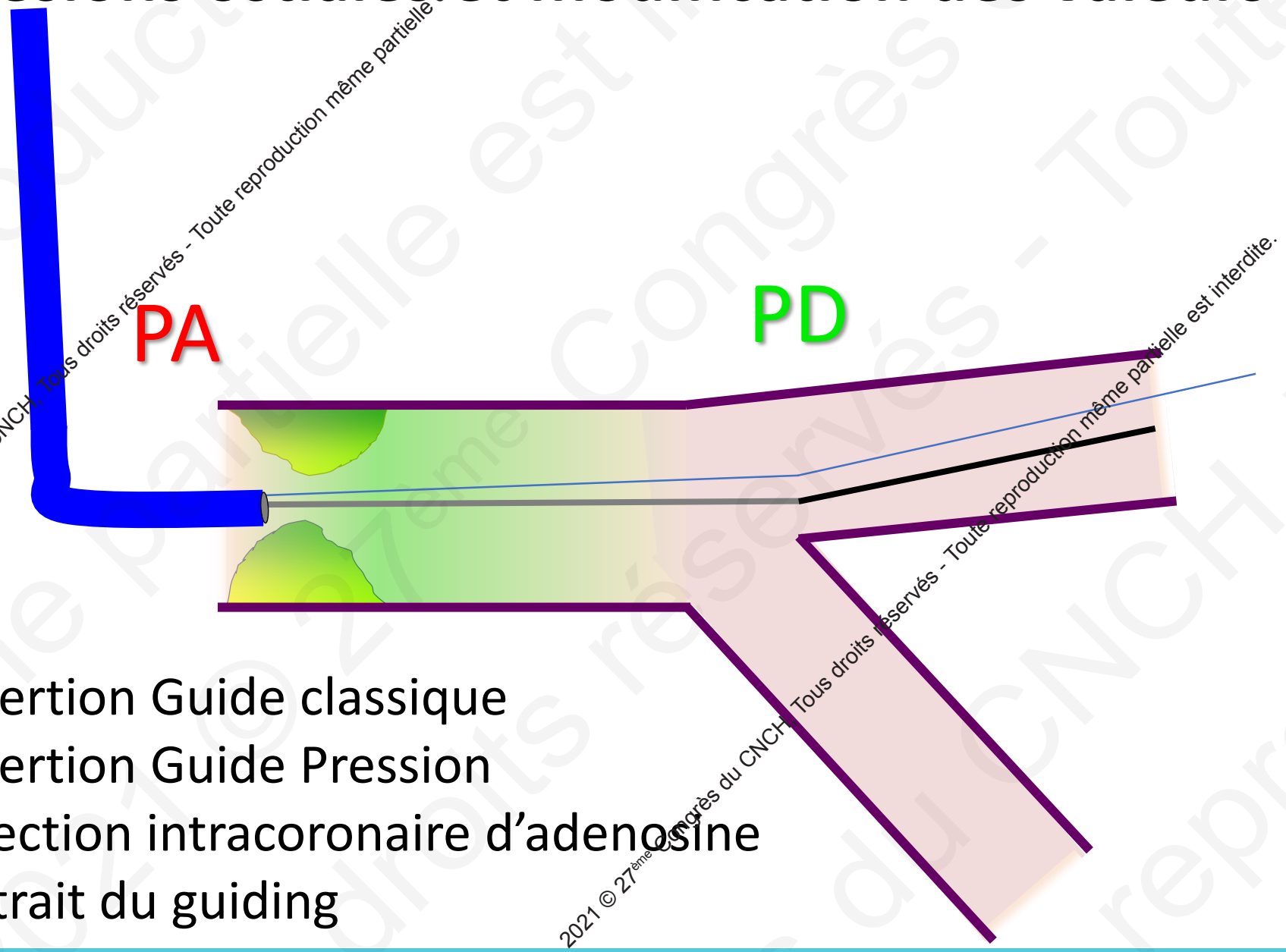

1. Insertion Guide classique
2. Insertion Guide Pression
3. Injection intracoronaire d'adenosine
4. Retrait du guiding

2021 © 27ème Congrès du CNCH, Tous droits réservés - Toute reproduction même partielle est interdite.

Lésions étagées et modification des valeurs de FFR

En cas de lésions étagées, la FFR du TC risque d'être sur estimée par la sévérité de la lésion d'aval.

Donc si FFR < 0,8 sur lésion proximale = significative

Si FFR > 0,8 sur lésion proximale = non interprétable tant que lésion distale non levée

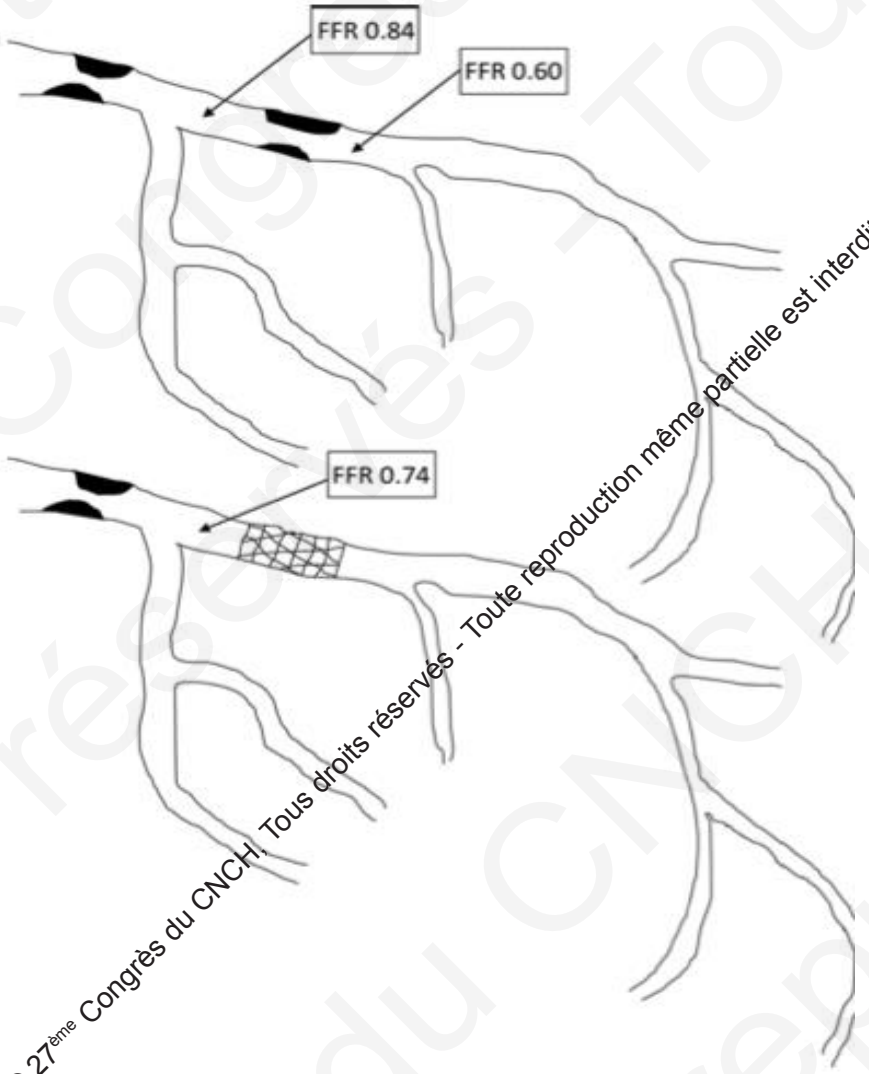

Daniels JV et al. *JACC Cardiovasc Interv. 2012;5(10):1021-5.*

2021 © 27ème Congrès du CNCH, Tous droits réservés - Toute reproduction même partielle est interdite.

L'INSTITUT MUTUALISTE MONTSOURIS

Lésions étagées : rôle du « FFR pullback »

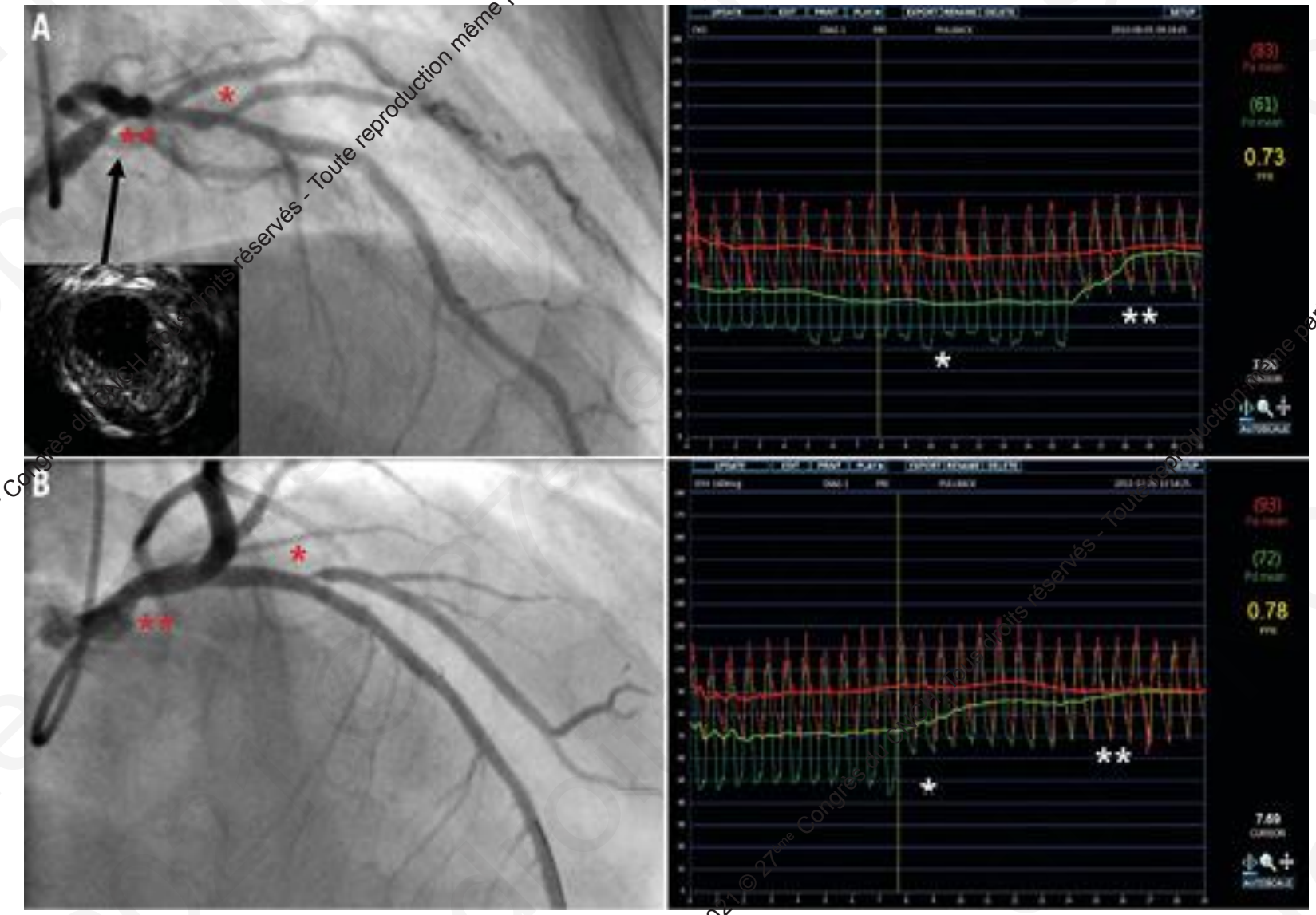

2021 © 27ème Congrès du CNCH - Tous droits réservés - Toute reproduction même partielle est interdite.

Lee JM et al., Eurointervention 2015

L'INSTITUT MUTUALISTE MONTSOURIS

Valeur de la FFR dans le TCG et Revascularisation

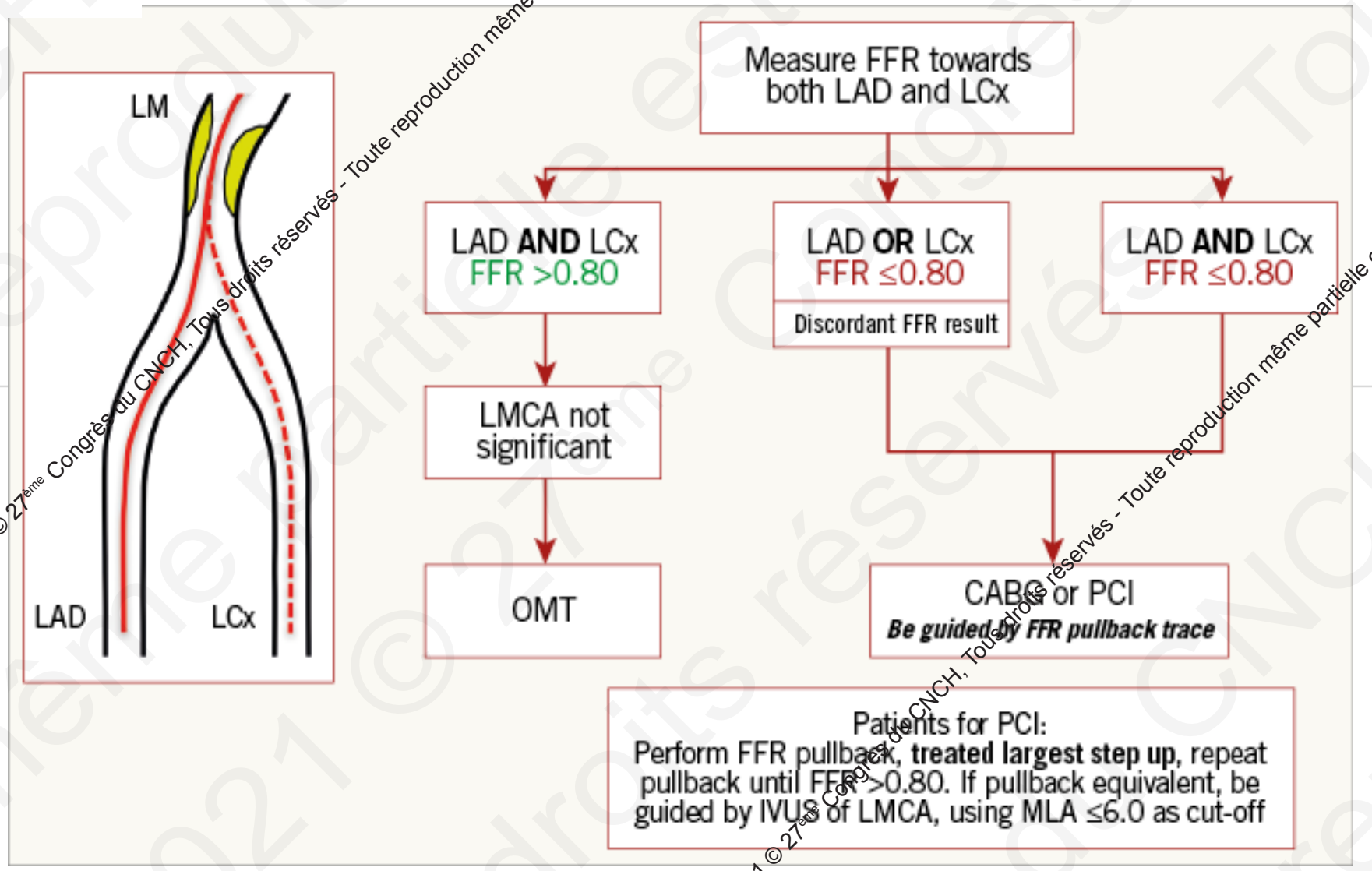

2021 © 27ème Congrès du CNCH, Tous droits réservés - Toute reproduction même partielle est interdite.

Modi BN et al. EuroIntervention 2017;13:820-827

IVUS vs. FFR pour le TCG

L'INSTITUT MUTUALISTE MONTSOURIS

N=55 patients avec lésion intermédiaire du TCG
Origine caucasienne
IVUS vs FFR
Cut off MLA : 5.9 mm2
Jasti V et al. Circulation. 2004;110:2831–2836

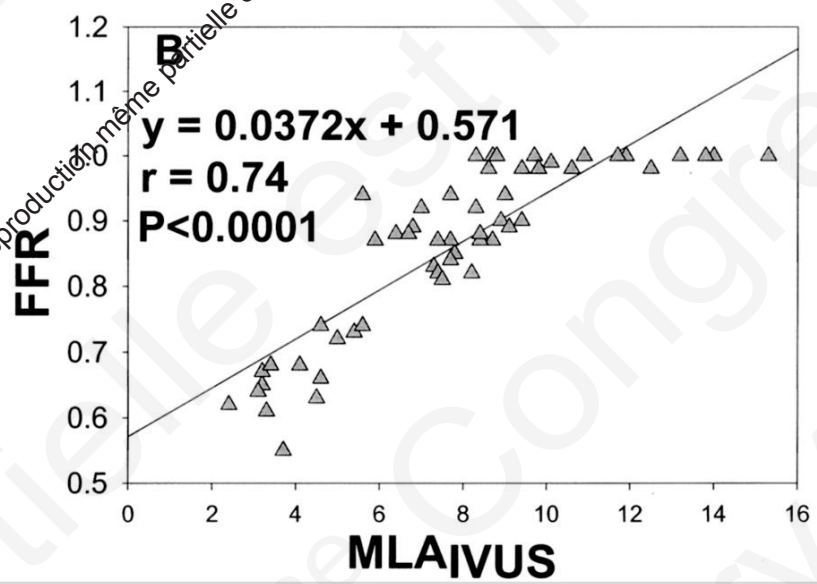

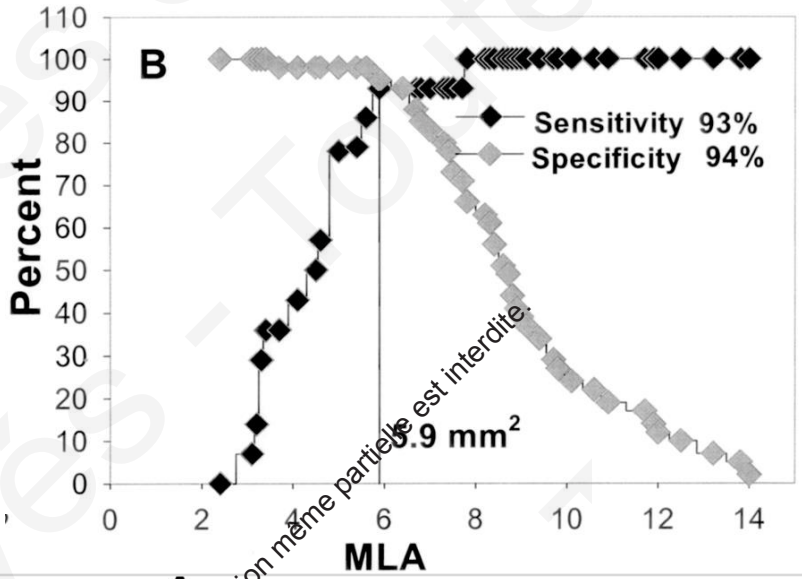

N=112 patients avec lésion isolée du TCG
Origine asiatique
IVUS vs FFR
Cut off MLA : 4.5 mm2
Park SJ et al. JACC CV Interv 2014 Aug;7(8):868-74.

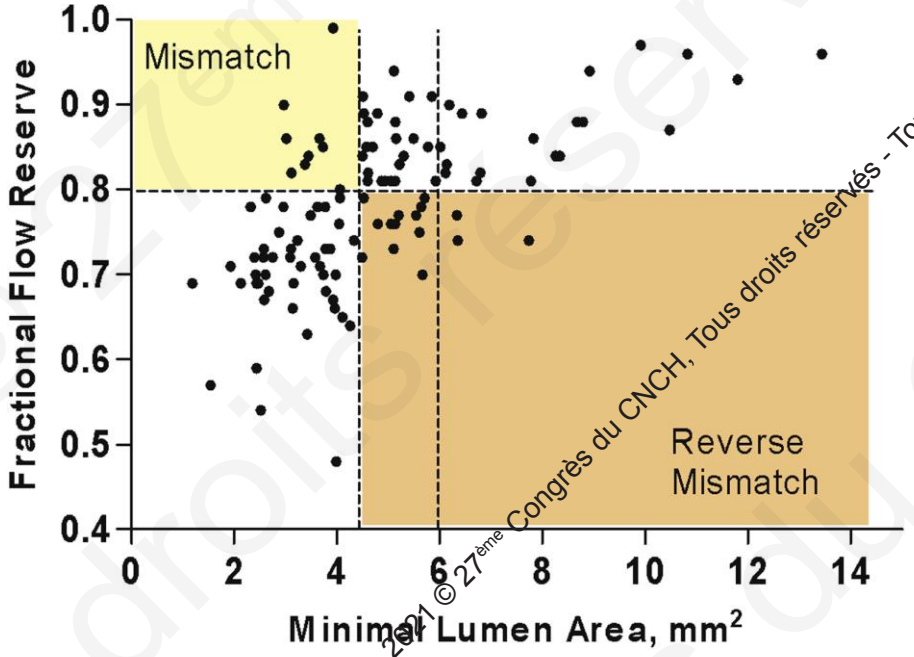

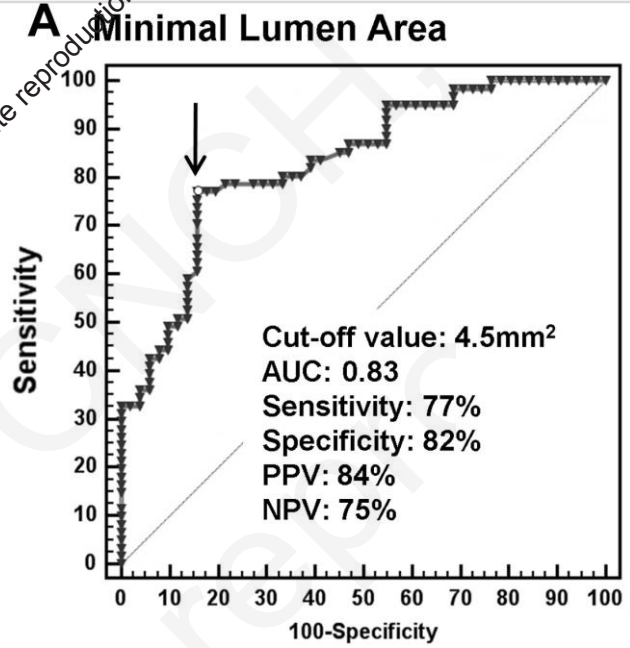

2021 © 27ème Congrès du CNCH, Tous droits réservés - Toute reproduction même partielle est interdite.

L'INSTITUT MUTUALISTE MONTSOURIS

Valeur pronostique de l'IVUS dans les lésions du TCG

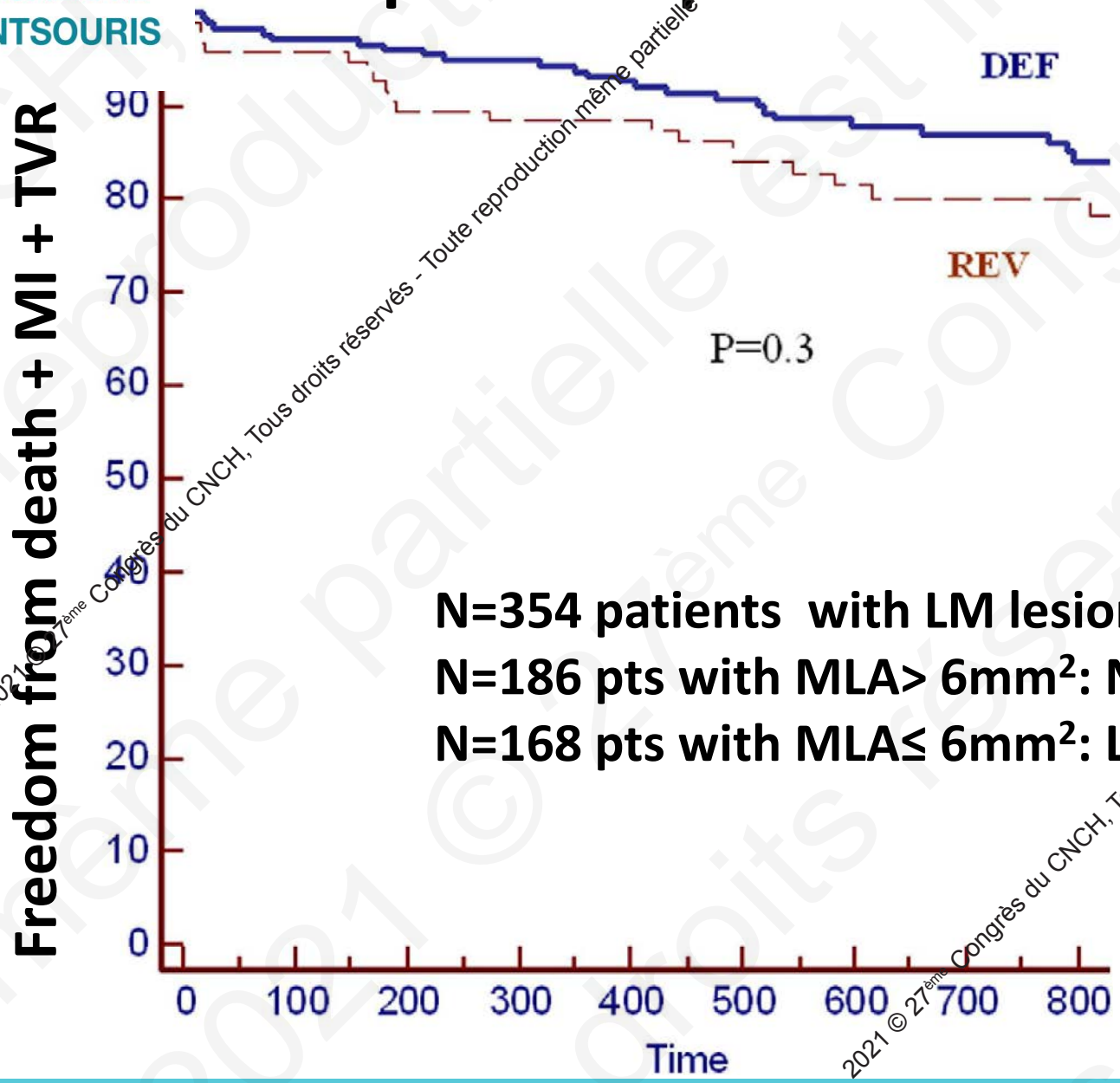

N=354 patients with LM lesion +IVUS analysis

N=186 pts with MLA> 6mm²: No LM revasc. (96%)

N=168 pts with MLA≤ 6mm²: LM revasc. (91%)

De la Torre Hernandez JM et al., *JACC 2011, 58 (4): 351-8*

2021 © 27ème Congrès du CNCH, Tous droits réservés - Toute reproduction même partielle est interdite.

L'INSTITUT MUTUALISTE MONTSOURIS
GHMF

FFR vs MLA pour le DGN de significativité : impact pronostic ?

Etudes validant la FFR

- Ne pas revasculariser les lésions avec FFR<0.75 est sûr:
  - DEFER
  - *Pijls N et al., JACC 2007 49(21):2105-11.*
- Porter l'indication d'angioplastie sur ue valeur de FFR<0.8 améliore le PRN par rapport à l'angiographie seule:
  - FAME-1
  - *Tonino PAL et al., NEJM. 2009; 15; 360(3):213-24*
- L'angioplastie est supérieure au traitement médical seul pour les lésions avec FFR<0.8:
  - FAME-2
  - *De Bruyne et al. , NEJM 2012; 3;367(11):991-1001*

Etudes validant l'IVUS (MLA) dans le TCG:

- Ne pas revasculariser les TCG avec MLA>7.5 mm^2 est sûr
  - *Fassa AA et al, JACC 2005;45:204–11*
- Ne pas revasculariser les TCG avec MLA>6.0 mm^2 est sûr
  - *De la Torre Hernandez JM et al, JACC. 2011;58:351 -8*

Etudes validant l'IVUS (MLA) hors du TCG:

Ø

Etudes validant l'OCT (MLA):

Ø

2021 © 27ème Congrès du CNCH. Tous droits réservés. Toute reproduction même partielle est interdite.

L'INSTITUT MUTUALISTE MONTSOURIS
GHMF

Décorrélation FFR / MLA ?

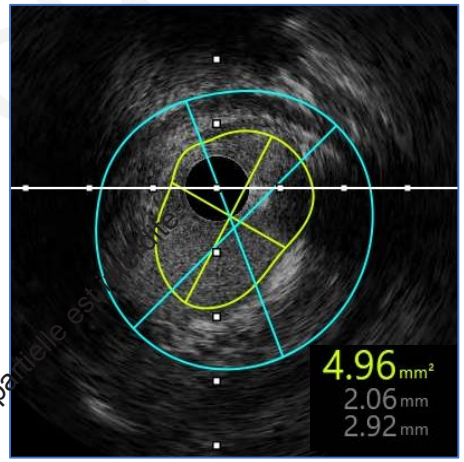

Sexe

Diamètre Vaisseau

Origine géographique

Longueur de la lésion coupable

Valeur FFR

Aire luminale minimale endocoronaire

Lésion sous jacente (tandem)

Masse myocardique à risque

Collatéralité

Vaisseau (IVA vs. Non-IVA)

Localisation lésion (proximale/distale)

Nécrose myocardique sous jacente
HVG sous jacente

2021 © 27ème Congrès du CNCH, Tous droits réservés - Toute reproduction même partielle est interdite.

IVUS vs. FFR pour le TCG

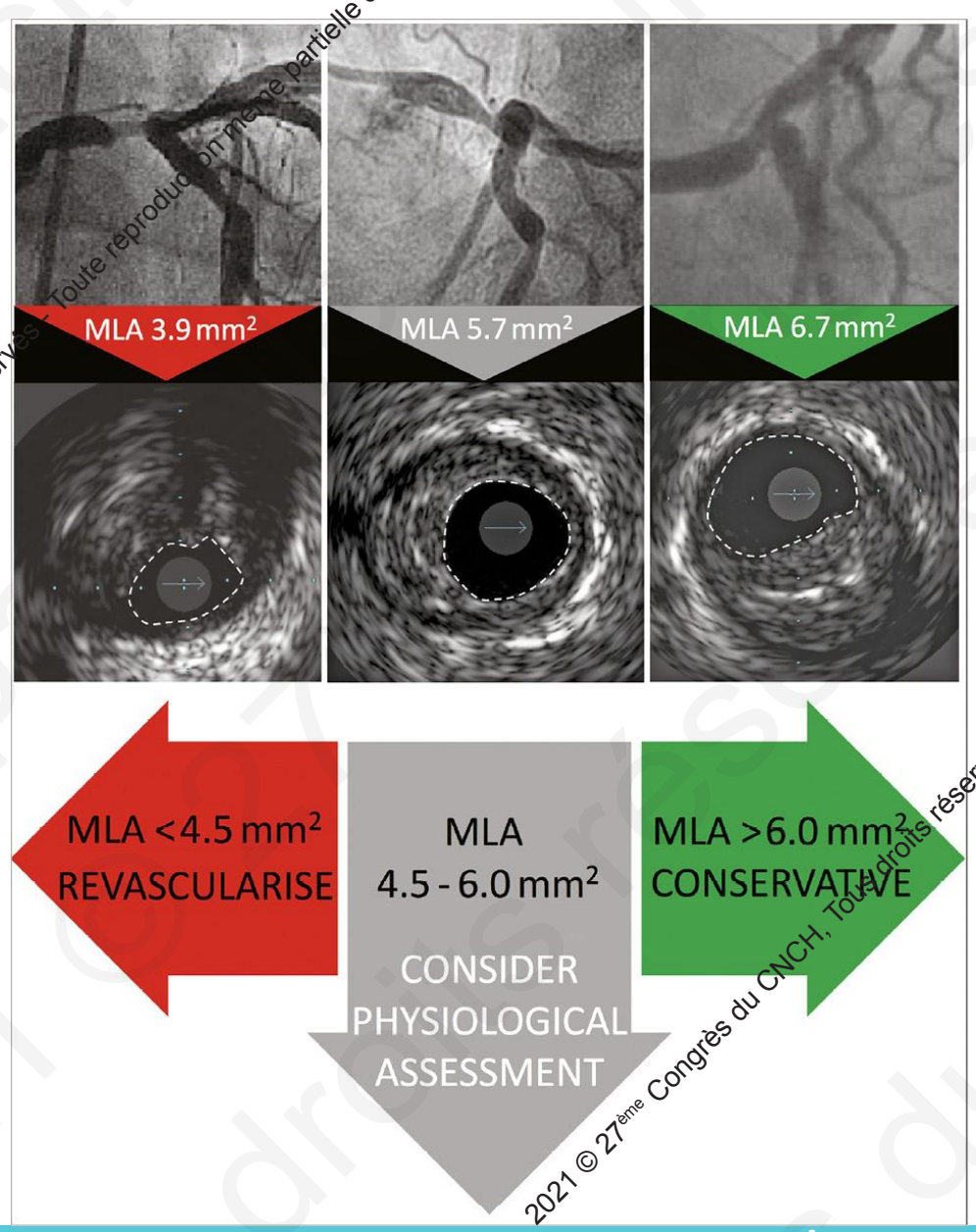

2021 © 27ème Congrès du CNCH, Tous droits réservés - Toute reproduction même partielle est interdite.

Johnson T et al. EuroIntervention 2019;15:434-451

L'INSTITUT MUTUALISTE MONTSOURIS
GHMF

Pourquoi faire des techniques endocoronaires dans les lésions du TCG?

2021 © 27ème Congrès du CNCH, Tous droits réservés - Toute reproduction même partielle est interdite.

Pour poser un diagnostic précis en cas de lésion ambiguë et identifier les sténoses à revasculariser

Pour guider l'angioplastie coronaire du TCG et optimiser le résultat

2021 © 27ème Congrès du CNCH, Tous droits réservés - Toute reproduction même partielle est interdite.

>30% reduction in mortality with LM imaging

BCIS national database
N=11257 patients avec ATC du TCG
2007-2014

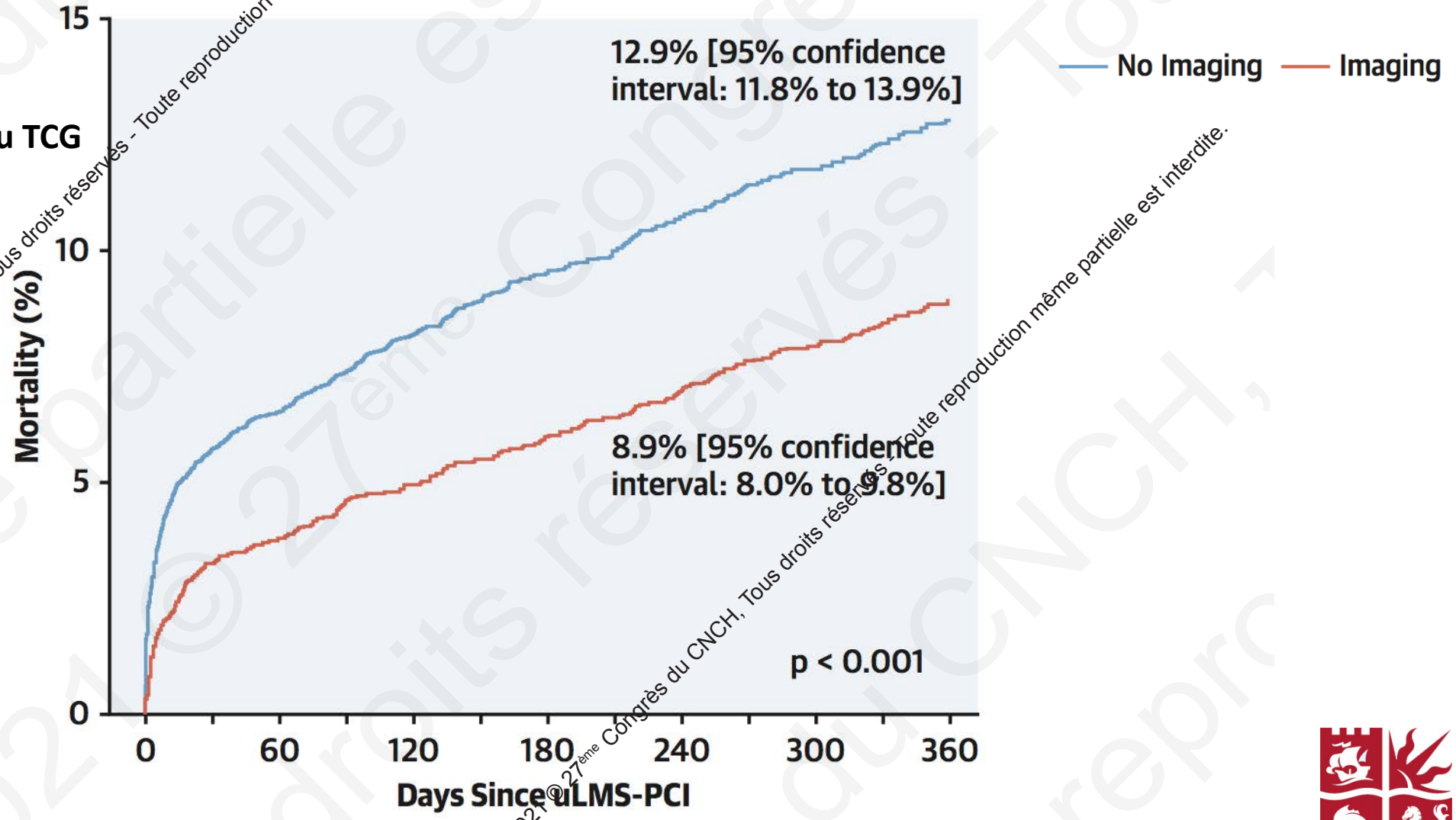

Courtesy Dr Tom Johnson

Kinnaird T. et al. , JACC CV Intv 2020, 13 (3): 346-57

2021 © 27ème Congrès du CNCH, Tous droits réservés - Toute reproduction même partielle est interdite.

How do UK outcomes compare?

Study	Count	Imaging N (%)	No Imaging N (%)	Odds ratio (95% CI)	p-value
Kinnaird et al	5056	335 (9.0%)	528 (12.9%)	0.66 [0.57:0.77]	<0.001
SCAAR	2468	37 (33.7%)	63 (56.6%)	0.54 [0.37:0.80]	<0.001
Hernandez et al	1010	37 (7.0%)	66 (13.0%)	0.55	0.010
Gao et al	582	5 (1.7%)	15 (5.2%)	0.32	0.023
Park et al	402	12 (6.0%)	27 (13.6%)	0.54 [0.28:1.03]	0.061

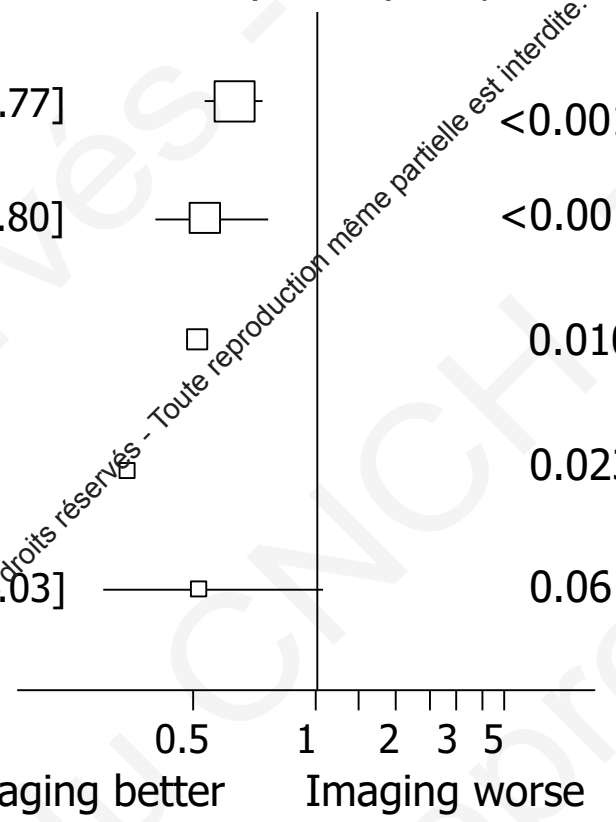

Courtesy Dr Tom Johnson

2021 © 27ème Congrès du CNCH, Tous droits réservés - Toute reproduction même partielle est interdite.

Stable / Unstable Non-ostial LMA PCI

LEMON
LEft Main Oct-guided iNterventions

Baseline Angio → **OCT run #1** → **OCT run #2** → **OCT run #3** → **Angio & OCT results assessment** → **Procedure termination** / **Need for further optimization** → **OCT run #4**

Metrics
Plaque composition
PCI strategy decision

Wire position

Malapposition
Expansion
Dissection

- Stent Implantation
- POT
- SB rewiring

- SB dilation + RePOT
- or FKBi
- 2nd stent if required
- Early pitfalls correction

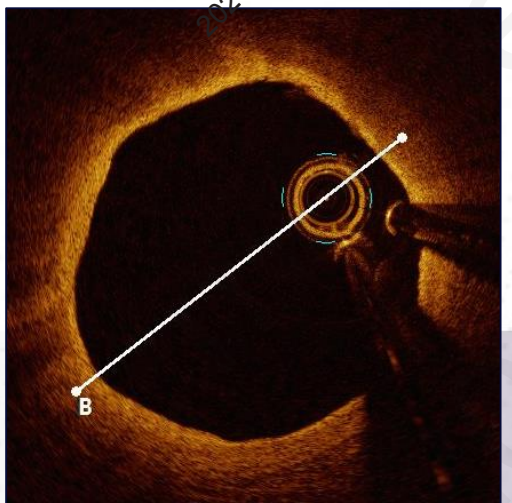

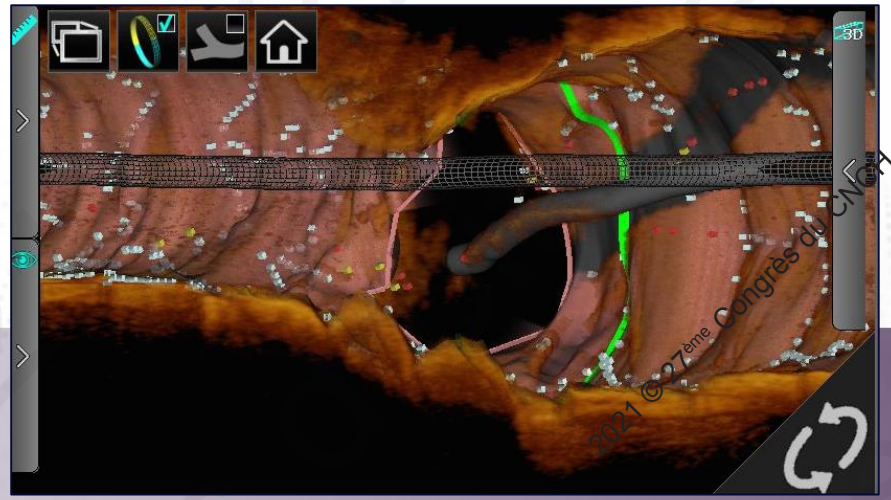

2021 © 27ème Congrès du CNCH, Tous droits réservés - Toute reproduction même partielle est interdite.

Results : MACE

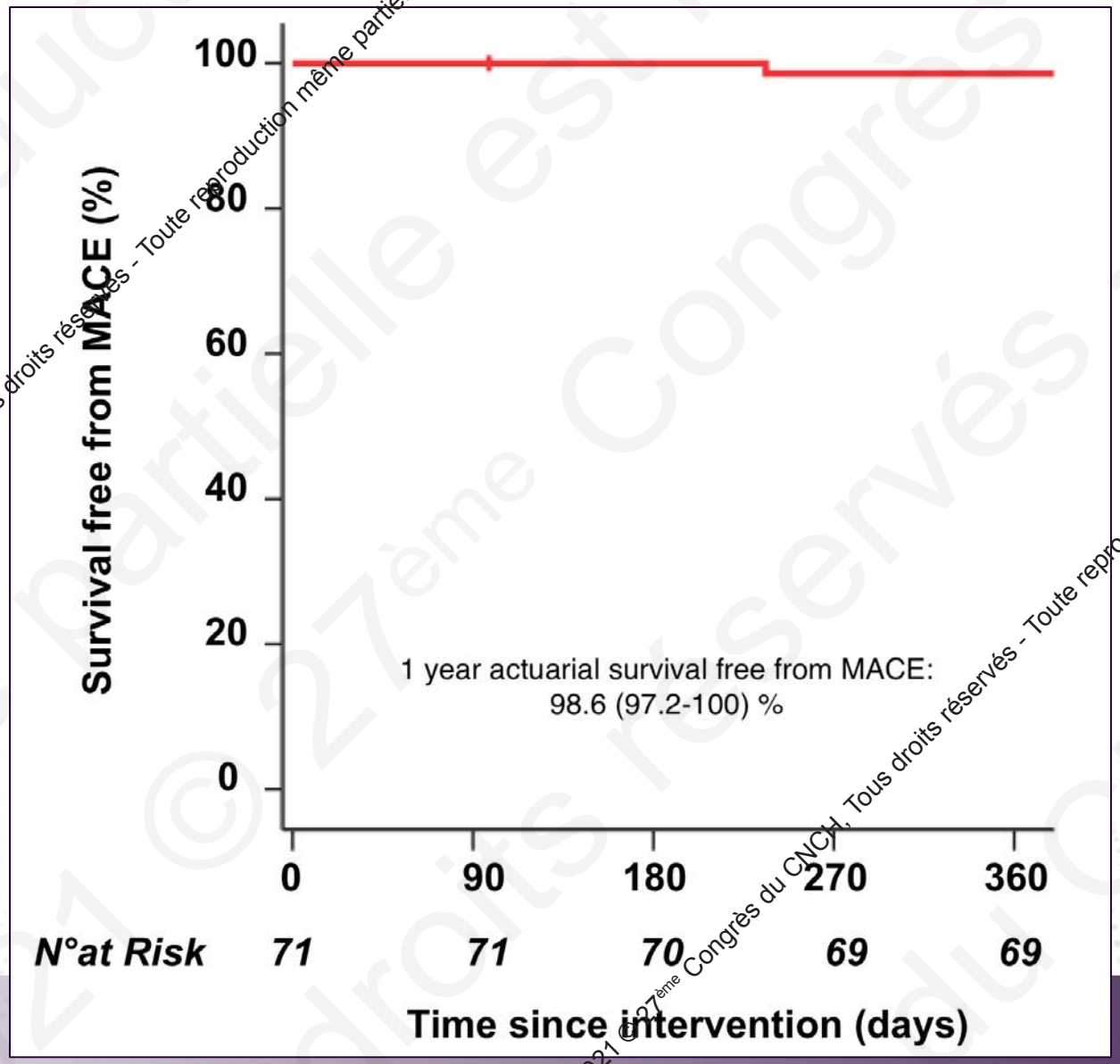

2021 © 27ème Congrès du CNCH, Tous droits réservés - Toute reproduction même partielle est interdite.

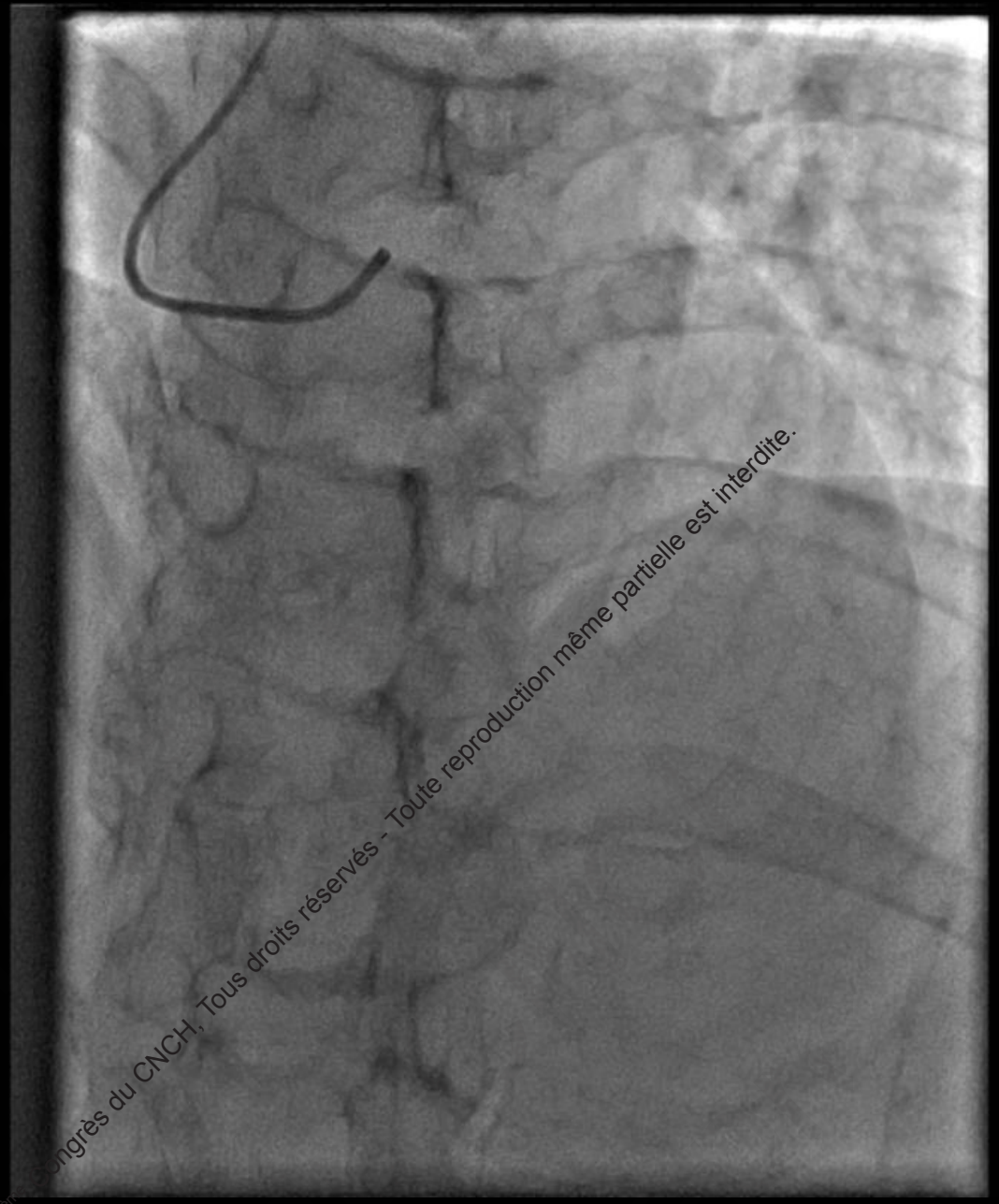

2021 © 27ème Congrès du CNCH, Tous droits réservés - Toute reproduction même partielle est interdite.

ANALYSE IVUS

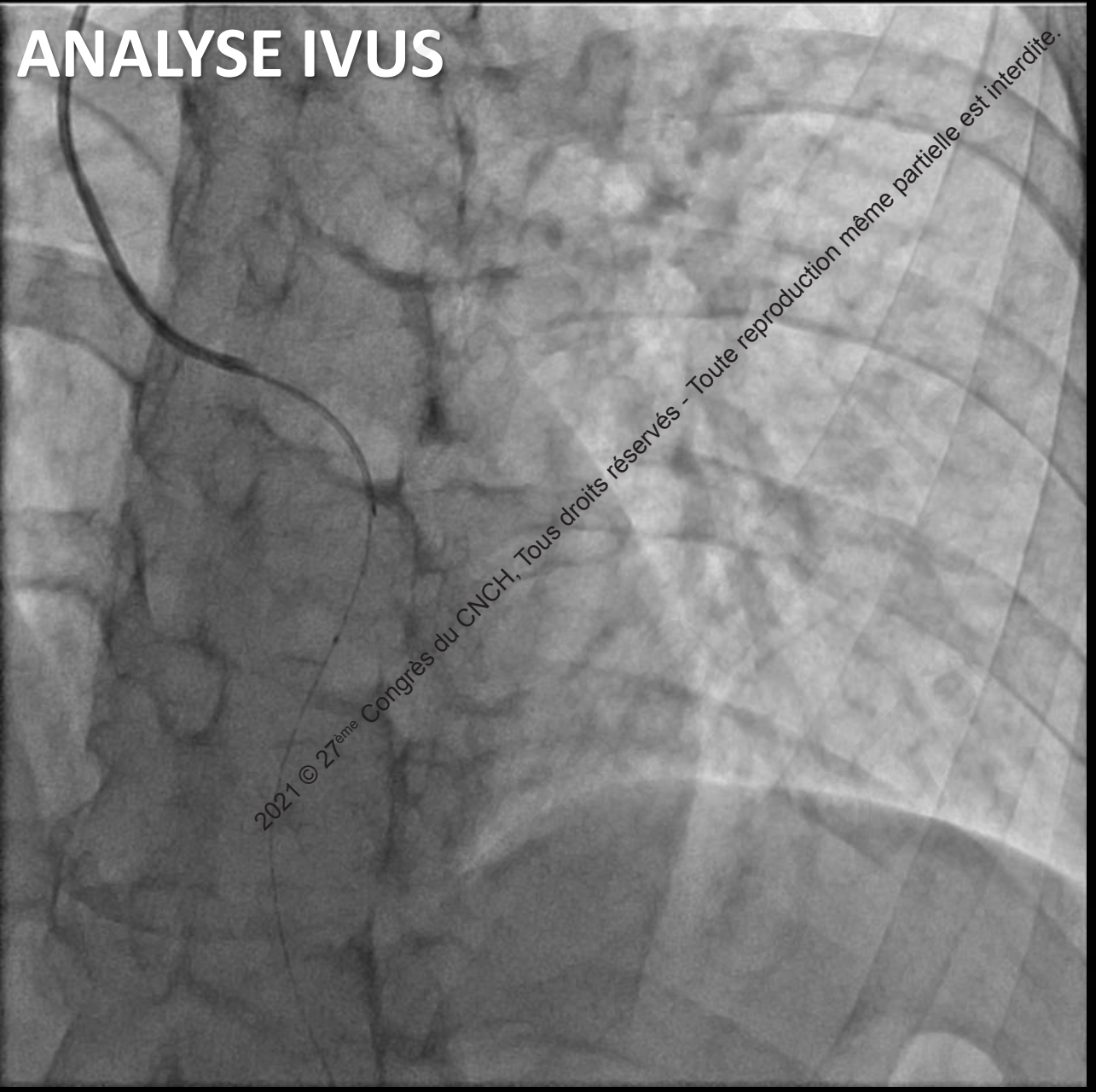

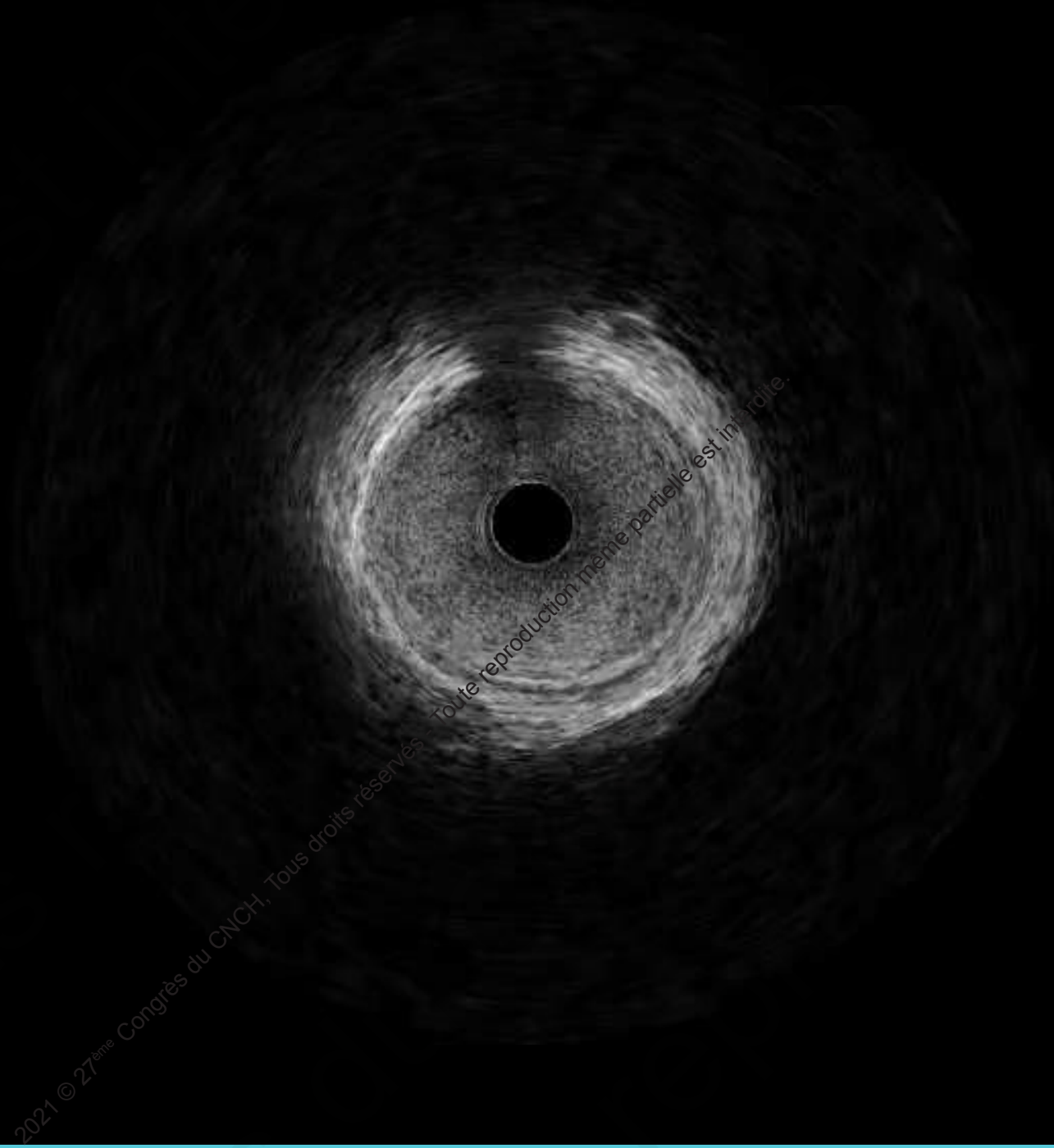

2021 © 27ème Congrès du CNCH, Tous droits réservés - Toute reproduction même partielle est interdite.

ANALYSE IVUS

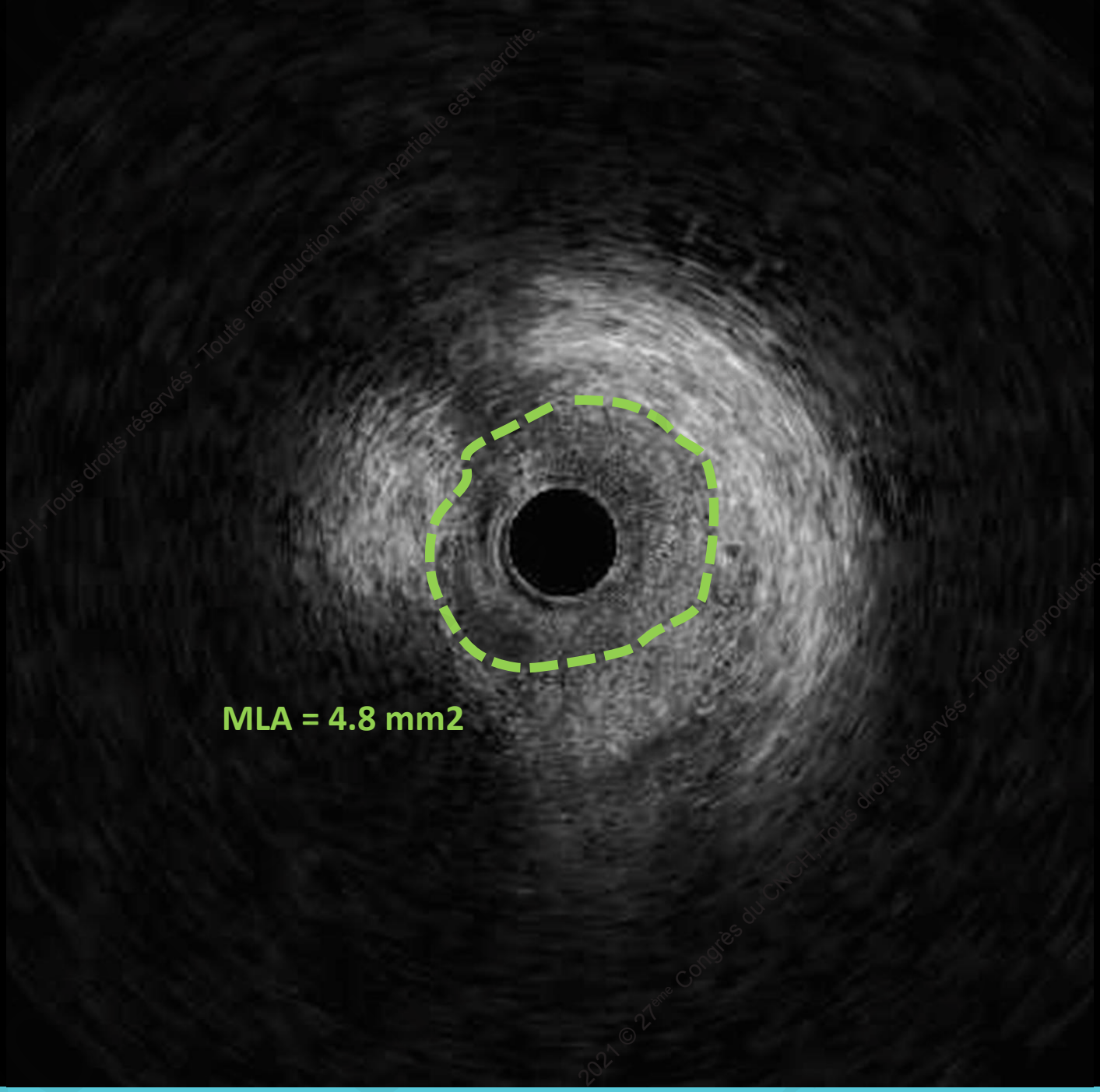

2021 © 27ème Congrès du CNCH, Tous droits réservés - Toute reproduction même partielle est interdite.

ANALYSE FFR

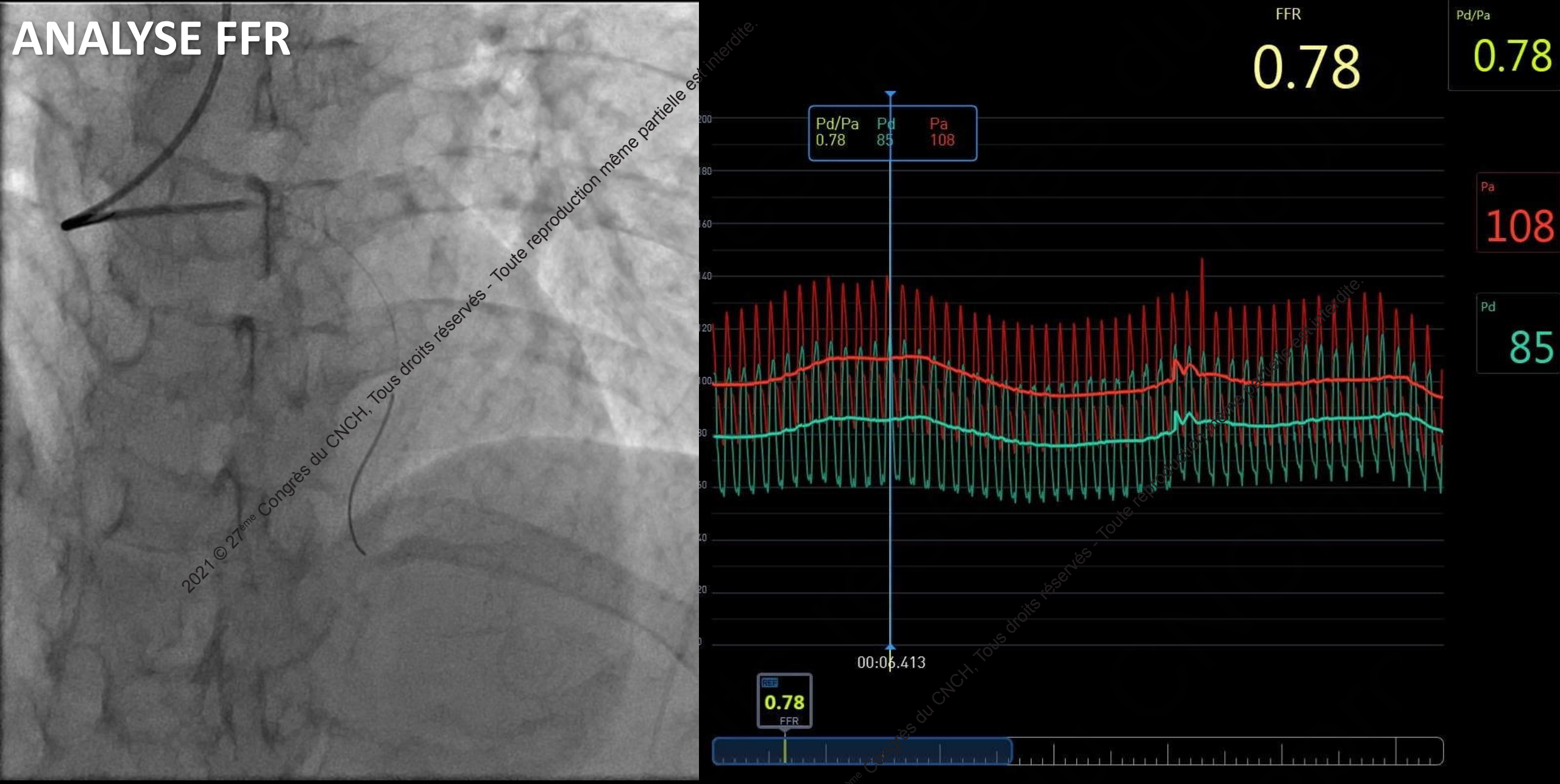

2021 © 27ème Congrès du CNCH, Tous droits réservés - Toute reproduction même partielle est interdite.

ANGIOPLASTIE

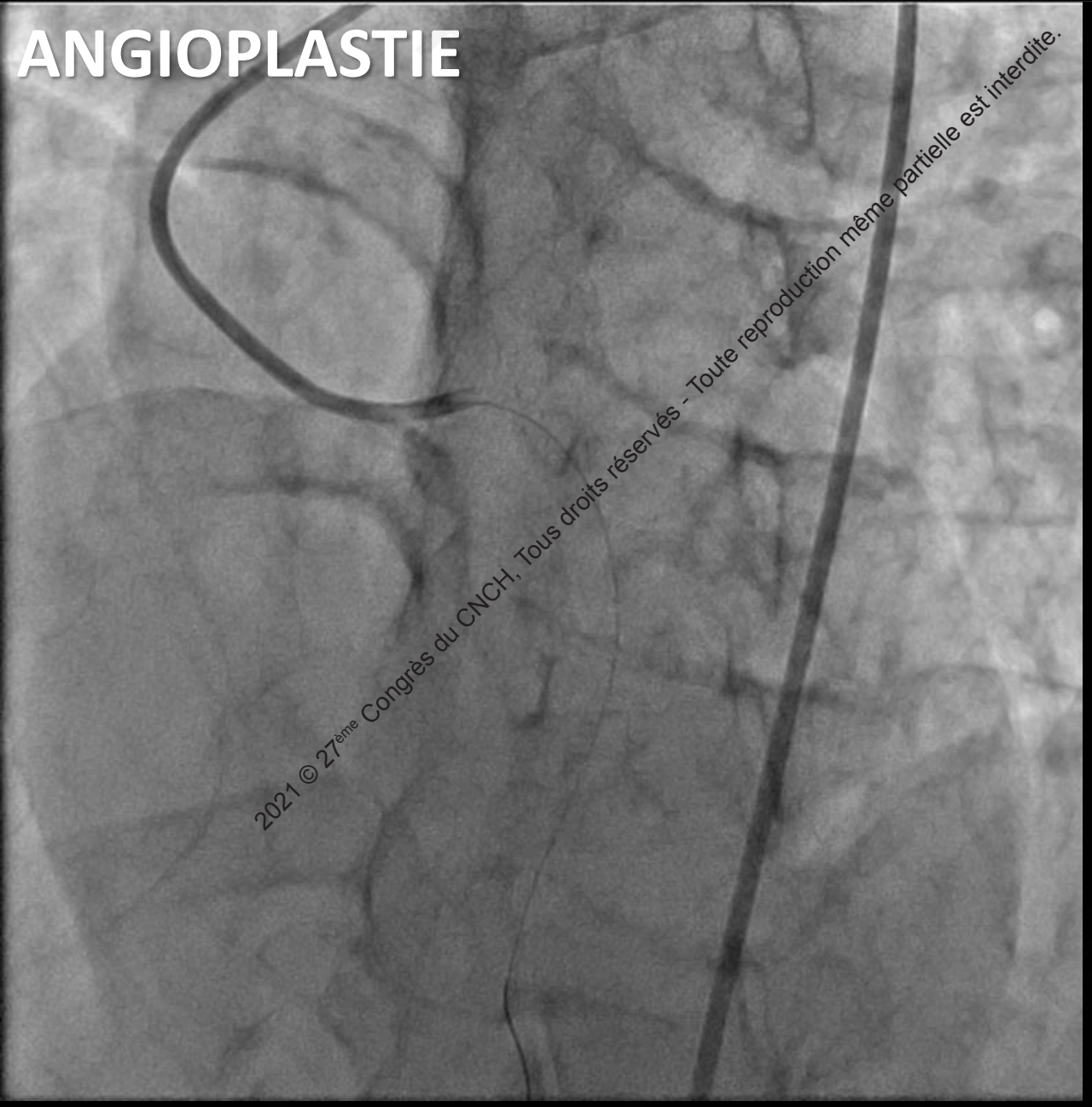

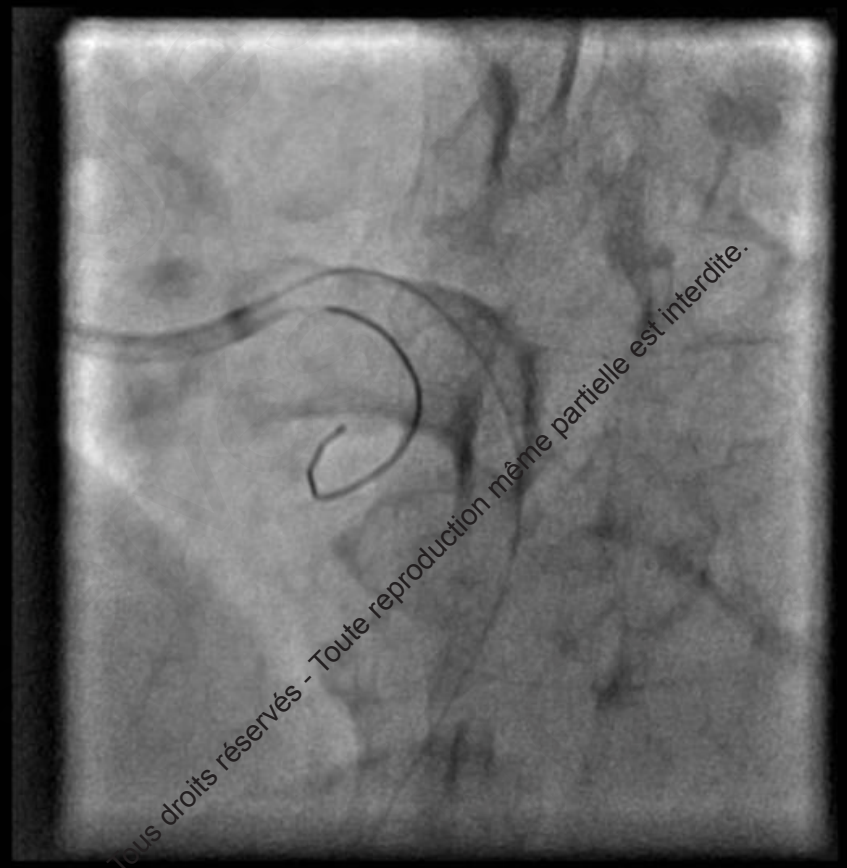

2021 © 27ème Congrès du CNCH, Tous droits réservés - Toute reproduction même partielle est interdite.

ANGIOPLASTIE

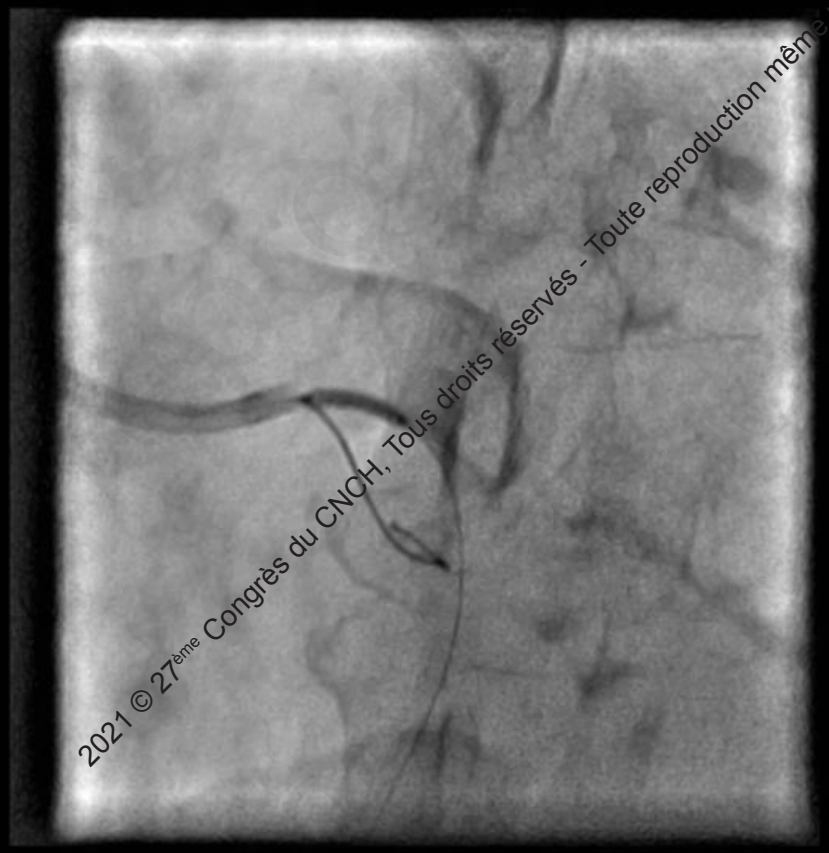

ATC avec stent EES MEGATRON 4.5 x 12 mm

2021 © 27ème Congrès du CNCH, Tous droits réservés - Toute reproduction même partielle est interdite.

ANGIOPLASTIE

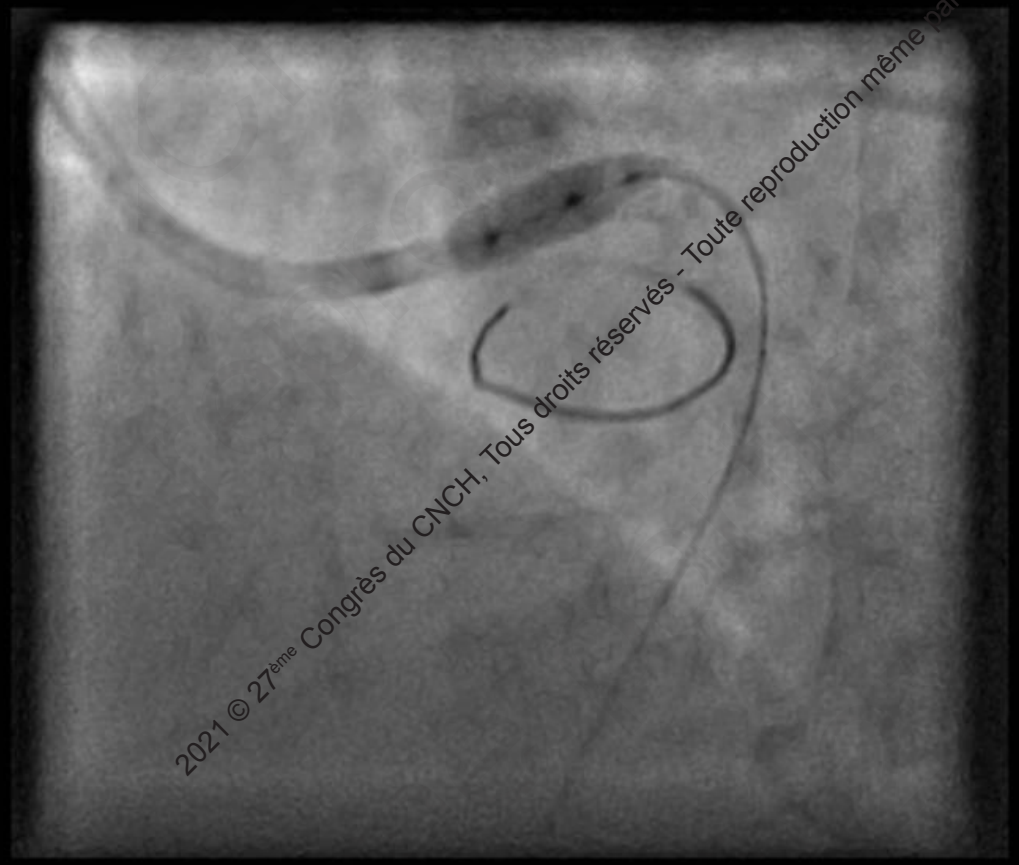

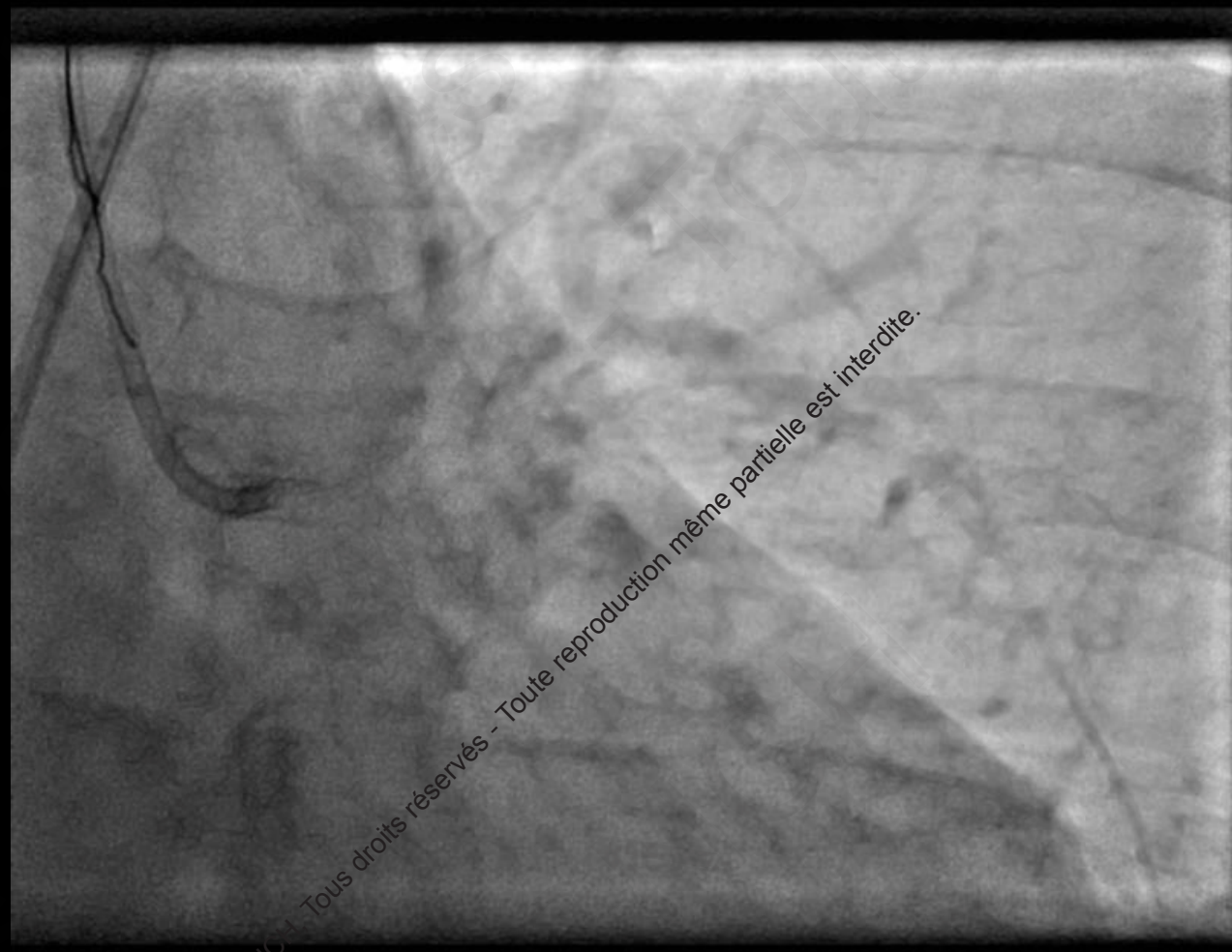

Post dilatation ostiale avec ballon NC 4.5 x 6 mm

2021 © 27ème Congrès du CNCH, Tous droits réservés - Toute reproduction même partielle est interdite.

L'INSTITUT MUTUALISTE MONTSOURIS
GHMF

Conclusions

- Ne jamais se fier uniquement sur l'analyse visuelle en cas de lésion douteuse du TCG.
- Utilité des approches endocoronaires, mais connaitre leurs limites
  - FFR : le gold standard.
  - IVUS : recommandé pour le DGN et le guidage thérapeutique
  - OCT: pas de place actuellement pour le DGN / intérêt pour le guidage ATC / pas si ostium
- Ne pas hésiter à combiner les techniques pour une approche multimodale.

2021 © 27ème Congrès du CNCH, Tous droits réservés - Toute reproduction même partielle est interdite.