

Lésions du TCG en 2021 : quelle revascularisation ?

Les bonnes techniques d'angioplastie du TCG

Orateur : Olivier DARREMONT, Bordeaux

Je déclare les liens d'intérêt potentiel suivants :

Consultant : BOSTON

2021 © 27^{ème} Congrès du CNCH, Tous droits réservés - Toute reproduction même partielle est interdite.

2021 © 27^{ème} Congrès du CNCH, Tous droits réservés - Toute reproduction même partielle est interdite.

Tronc commun distal : une bifurcation pas comme les autres

- Parfois trifurcation
- Loi de Murray : « proximal main » de gros calibre
- Ostium souvent pathologique
- « Side branch » de gros calibre
- Angulation en T

Les recommandations

2018 ESC/EACTS Guidelines on myocardial revascularization

Recommandations accordées

Left main CAD

Left main disease with low SYNTAX score

Left main disease with intermediate SYNTAX score

Left main disease with high SYNTAX score

Recommendations	Class ^a	Level ^b	CABG		PCI	
			Class ^a	Level ^b	Class ^a	Level ^b
Stent implantation in the main vessel only, followed by provisional balloon angioplasty with or without stenting of the side branch, is recommended for PCI of bifurcation lesions. ^{654–658}	I	A				
Percutaneous revascularization of CTOs should be considered in patients with angina resistant to medical therapy or with a large area of documented ischaemia in the territory of the occluded vessel. ^{629,659–663}	IIa	B	A	I	A	A
			A	IIa	A	A
			A	III	B	B
In true bifurcation lesions of the left main, the double-kissing crush technique may be preferred over provisional T-stenting. ⁶²⁰	IIb	B				

Les chiffres

- 185880 angioplasties avec stent en France en 2018
- TCG : 5 à 7% des angioplasties : entre 9200 et 13000
- 70 à 80% sont des lésions de bifurcation
- 43% des patients traités avec 2 stents dans EXCEL (convertis + intentionnels)

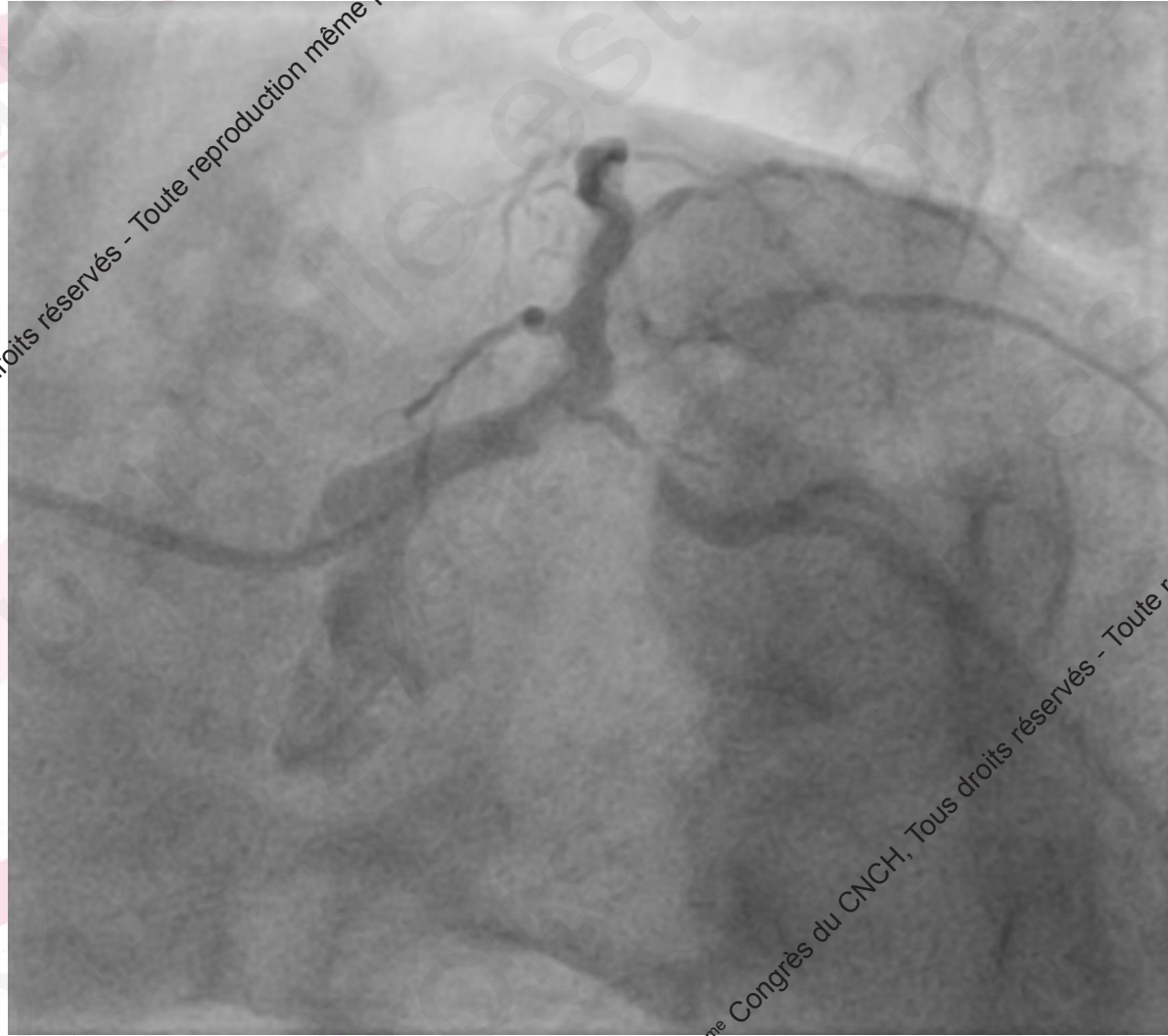La stratégie

- Prédéfinie : discussion d'équipe++
- Choix du matériel
- Choix de la branche principale
- Choix de l'incidence de travail
- Choix de la technique :
 - « Provisional » comme gold standart
 - Double stenting systématique en cas de lésion complexe sur side branch :
 - longueur > 10mm...
 - Et/ou accès difficile

Les guides

- 1 guide sans bifurcation
- 2 guides si lésion distale
 - Modification « favorable » de l'angle
 - Maintien la branche perméable
 - Marqueur en cas d'occlusion
 - Essentiel pour « balloon rescue technique »

La branche principale n'est pas toujours l'IVA...

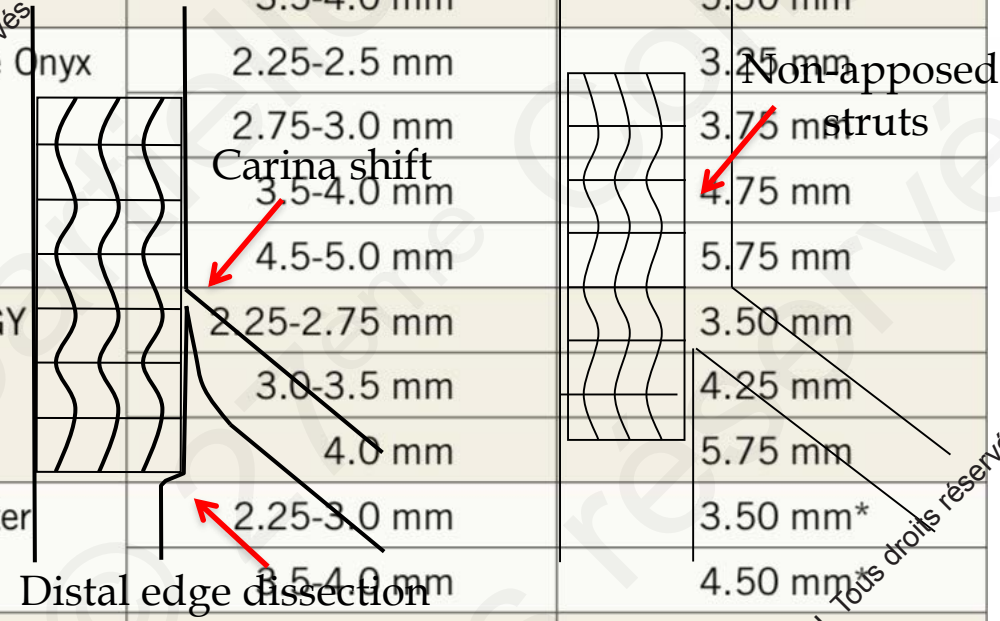


2021 © 27^{ème} Congrès du CNCH, Tous droits réservés - Toute reproduction même partielle est interdite.

2021 © 27^{ème} Congrès du CNCH, Tous droits réservés - Toute reproduction même partielle est interdite.

Le stent

DES type	DES sizes	Maximal expansion according to IFU
XIENCE Sierra	2.25-3.25 mm	3.75 mm
	3.5-4.0 mm	5.50 mm
Resolute Onyx	2.25-2.5 mm	3.25 mm
	2.75-3.0 mm	3.75 mm
	3.5-4.0 mm	4.75 mm
	4.5-5.0 mm	5.75 mm
SYNERGY	2.25-2.75 mm	3.50 mm
	3.0-3.5 mm	4.25 mm
	4.0 mm	5.75 mm
Ultimaster	2.25-3.0 mm	3.50 mm*
	3.5-4.0 mm	4.50 mm
Orsiro	2.25-3.0 mm	3.50 mm
	3.5-4.0 mm	4.50 mm



A

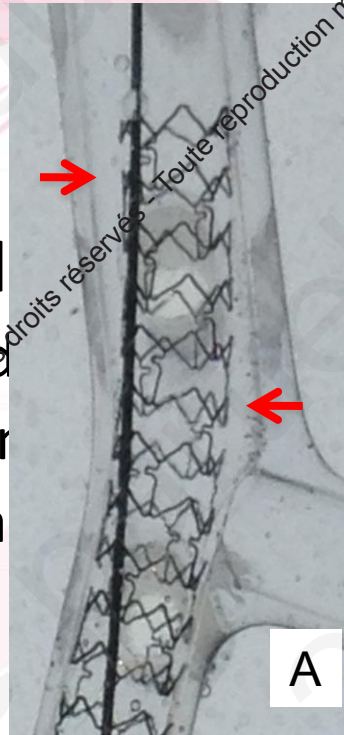
B

*manufacturer's advice, not in IFU.

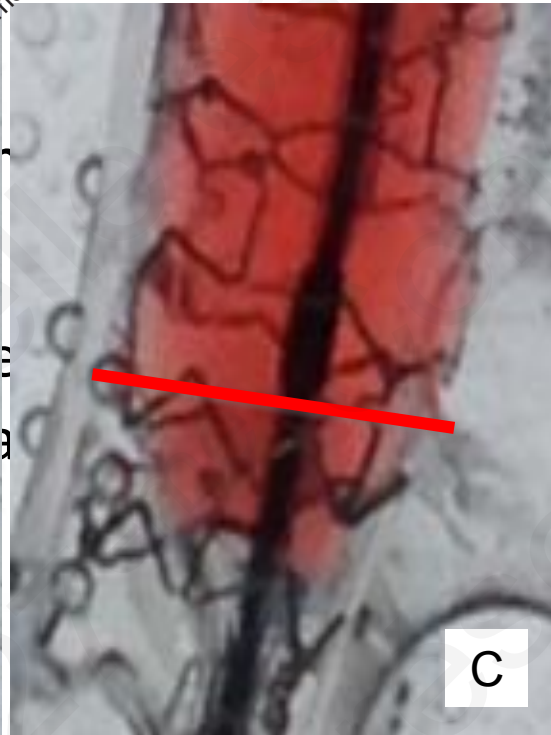Le POT

- Systématique
- Role essentiel
 - Apposition de
 - Elargissement
 - Facilite refra

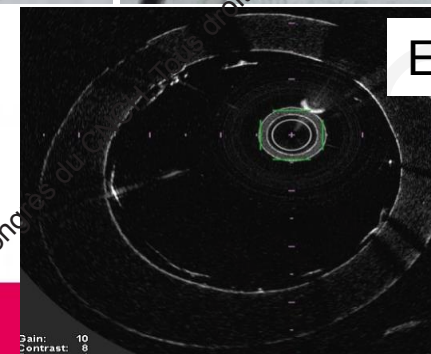
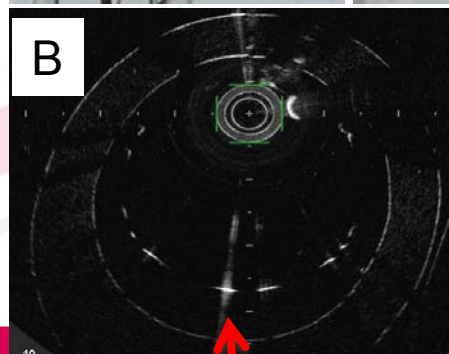
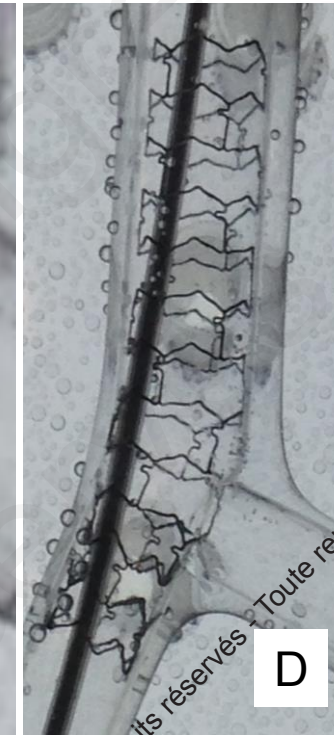Before POT



POT



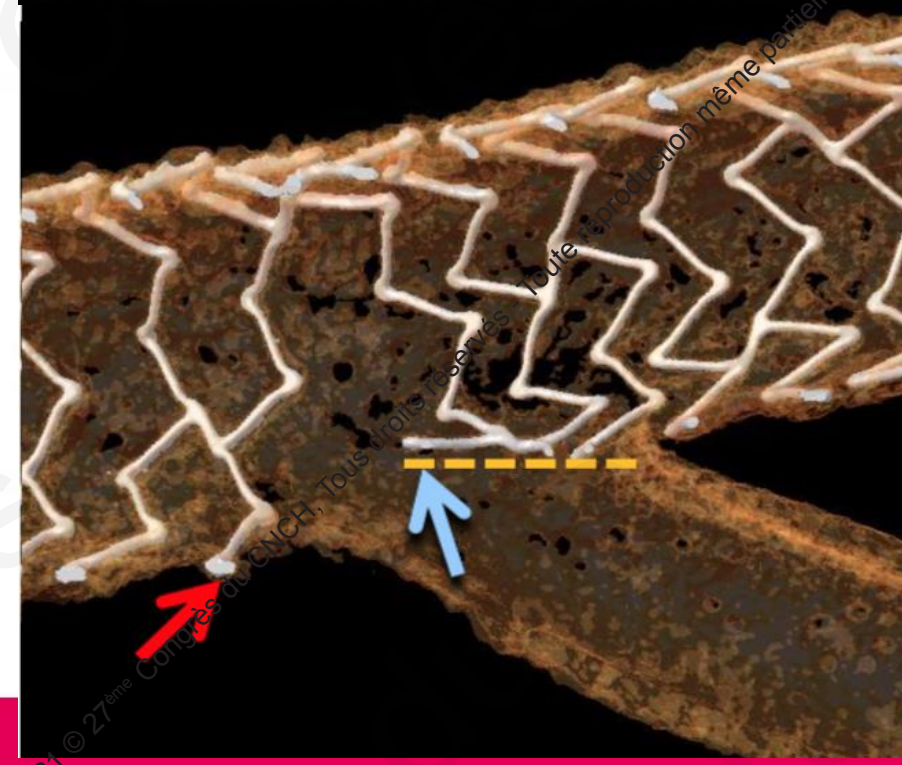
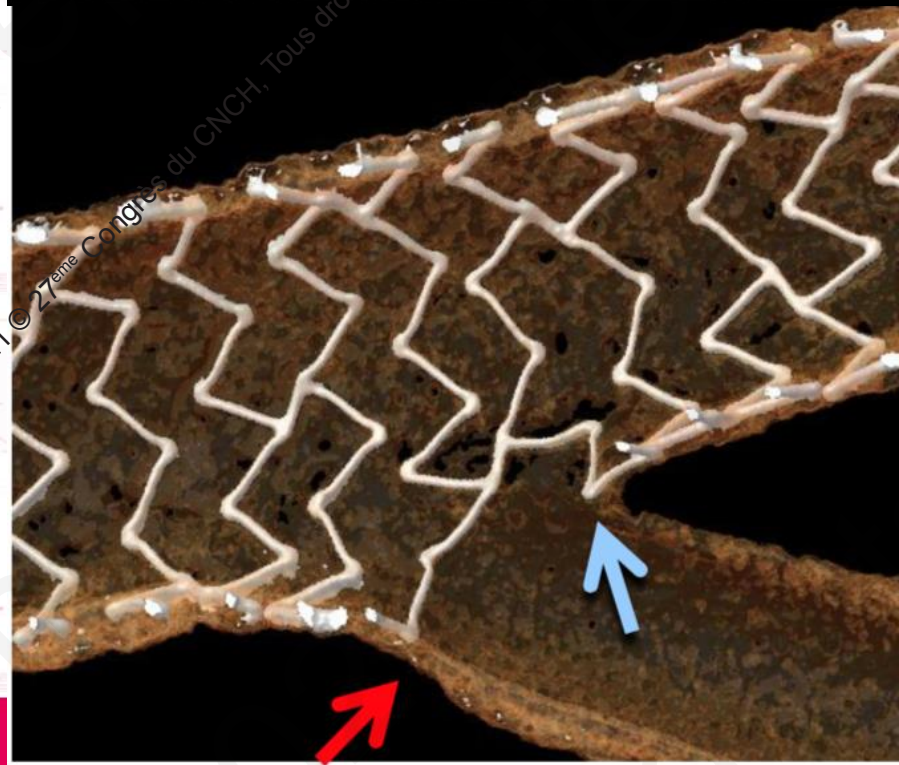


After POT



2021 © 27^{ème} Congrès du CNGCH, Tous droits réservés. Toute reproduction même partielle est interdite.

2021 © 27^{ème} Congrès du CNGCH, Tous droits réservés. Toute reproduction même partielle est interdite.

Le refranchissement



Le Kissing

- Systématique pour technique 2 stents (EBC)
- Recommandé pour technique 1 stent selon les résultats « NORDIC 3 »
- Les règles :
 - Ballons courts non compliants en dehors des stents
 - « short overlap »
 - Inflation « side branch first » et déflation simultanée par la suite

La technique 2 stents

- EBC : T, TAP ou Culotte
- ESC : DK crush plutôt que T...
- Problématique :
 - Indication : caractéristiques angiographiques
 - Philosophique : « main first » versus « side first »
 - Technique : expérience de l'opérateur

Impact of Bifurcation Technique on 2-Year Clinical Outcomes in 773 Patients With Distal ULM Coronary Artery Stenosis Treated With DES

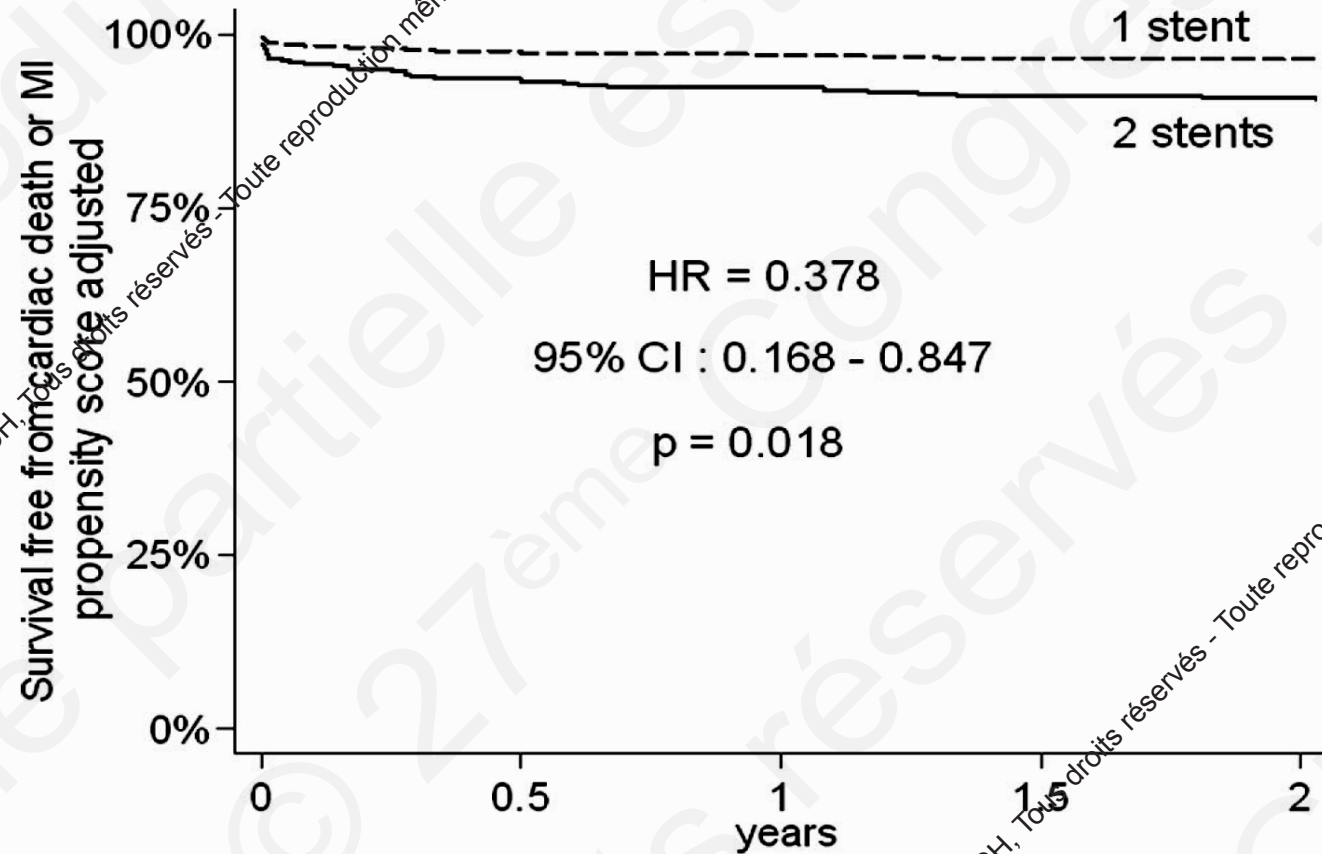
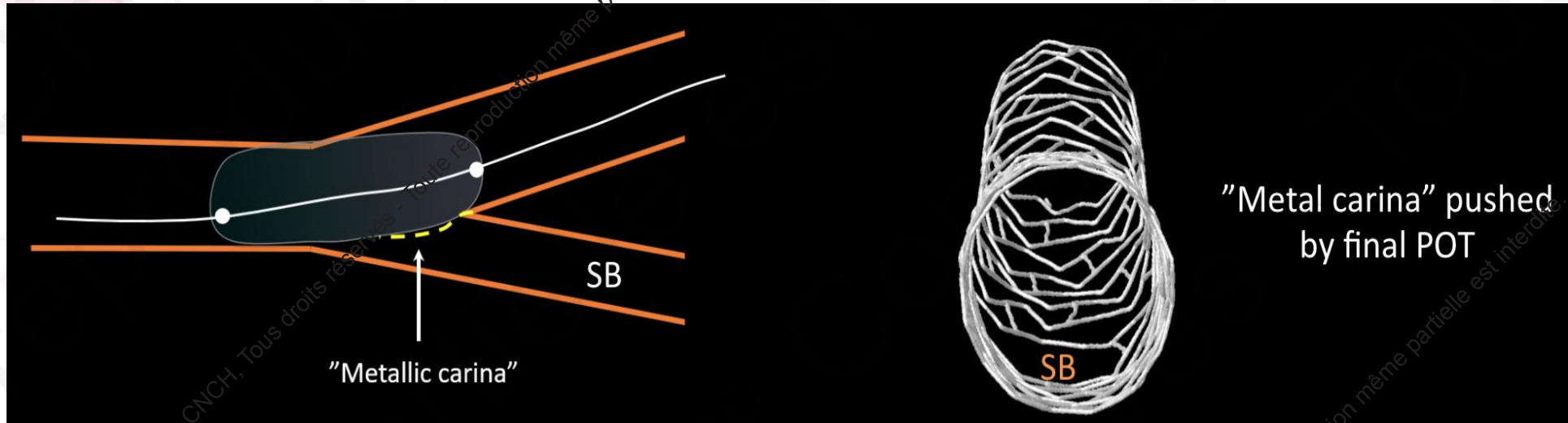


Figure 3. Propensity-adjusted Cox regression analysis on the risk of 2-year cardiac mortality or MI in patients treated with 1 stent compared with patients treated with 2 stents.

Le POT Final



Final POT proximal to SB



Conclusion

- Tronc gauche : les règles et les enjeux sont différents!!
- Stratégie prédéfinie... la veille si possible...
- Bien connaître le matériel : choix du stent++
- Si stratégie 2 stents, je reste fidèle au T stenting (ou TAP)!!

Suivez le CNCH sur le Social Média !

#CNCHcongres



@CNCHcollege



@CNCHcollege