

# Cas clinique

## Angioplastie d'une patiente en FA permanente sous anticoagulants

***Dr Arthur DARMON***

Departement de Cardiologie Interventionnelle et Structurale  
Hopital Bichat, Paris

arthur.darmon@aphp.fr

2021 © 27<sup>ème</sup> Congrès du CNCH, Tous droits réservés - Toute reproduction même partielle est interdite.

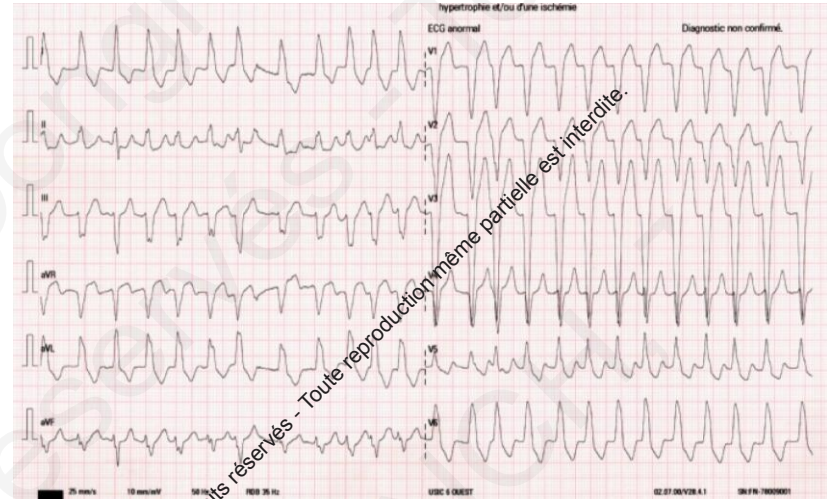2021 © 27<sup>ème</sup> Congrès du CNCH, Tous droits réservés - Toute reproduction même partielle est interdite.

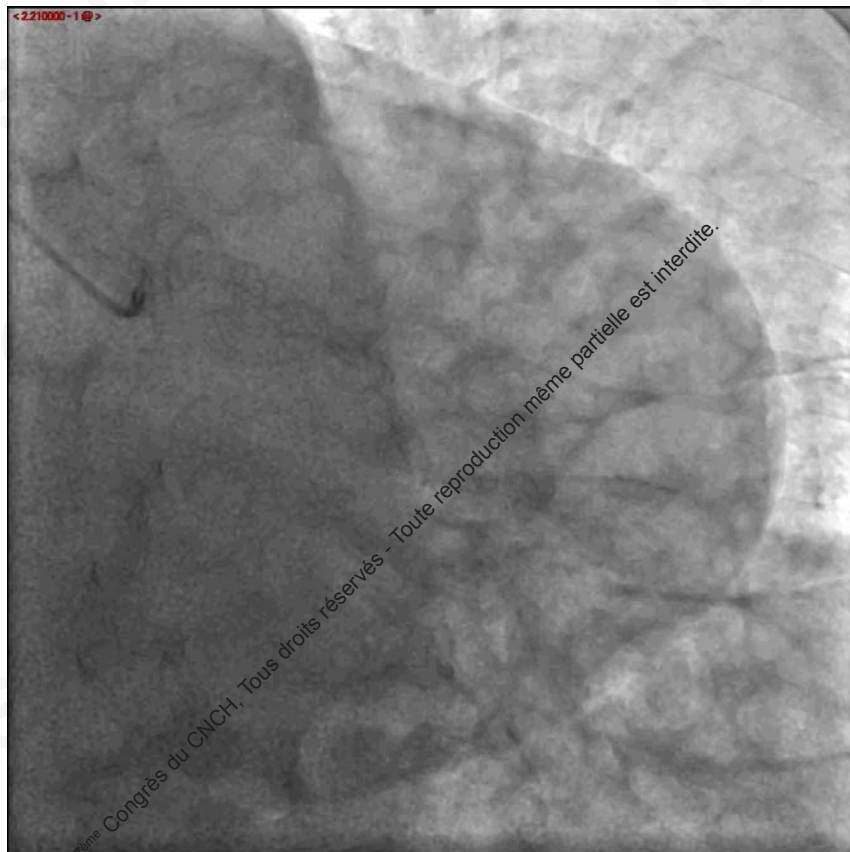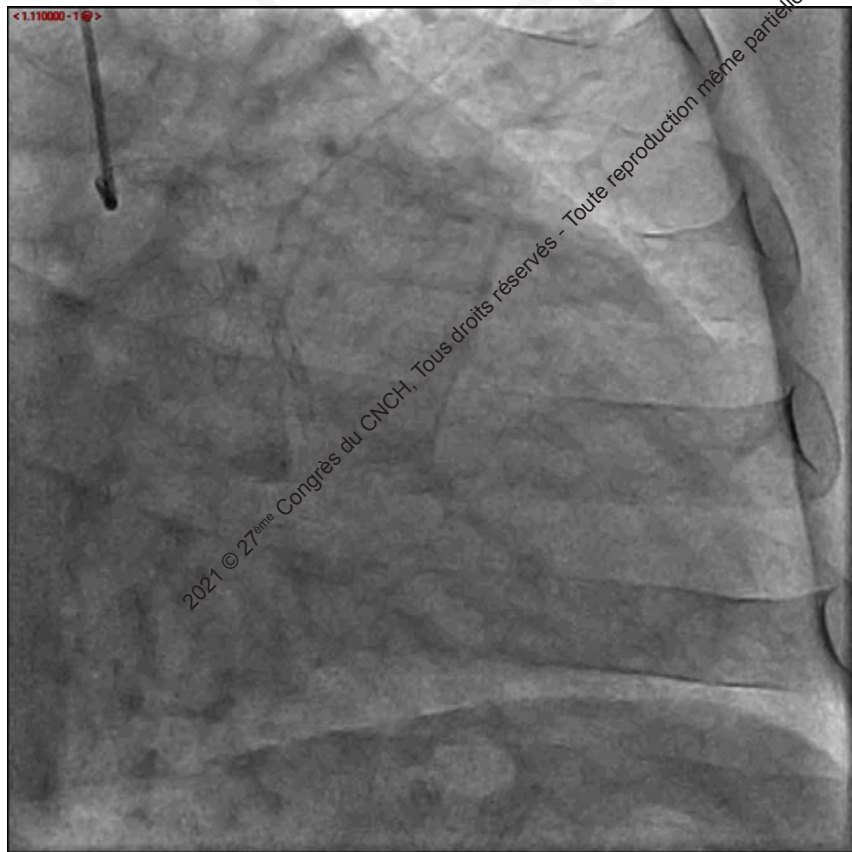
# Présentation de la patiente

- **Patiente de 66 ans**
- **Facteurs de risque**
  - HTA
  - Dyslipidémie
  - Tabagisme actif – 40 PA
- **Principaux antécédents**
  - **Cardiopathie ischémique multistentée**
    - **2010** : NSTEMI → ATL Cx, RVG et IVA
    - **2011**: NSTEMI → ATL Mg
    - **2016**: NSTEMI → ATL Tronc commun vers la Cx (sténose serrée Cx ostiale).
  - **FA paroxystique (2010)** : sous cordarone
- **Autres antécédents significatifs**
  - 2019: Sleeve gastrectomie, plastie abdominale et réduction mammaire
  - 2010: Ulcère gastrique a H.Pylori éradiqué
- **Traitements au long cours**
  - Rivaroxaban 20 mg
  - Aspirine 75 mg
  - Amiodarone 200 mg
  - Aldactone 50 mg
  - Amlodipine 10 mg
  - Esomeprazole 40 mg :
  - Coaprovel 300/25
  - Atorvastatine / Ezetimibe 10/10 mg
  - Eupressyl 60 mg

# Histoire de la maladie

- Juillet 2021 **palpitations + douleur thoracique**
- Observance irrégulière du Xarelto
- **Réduction de la FA** par CEE après ETO, procédure d'ablation en attente
- ECG post réduction : QRS fins
- **Cycle troponine** : 312 → 623 → 1300 ng/mL
- Hba1c 5.6%
- LDLc 0.7 g/L





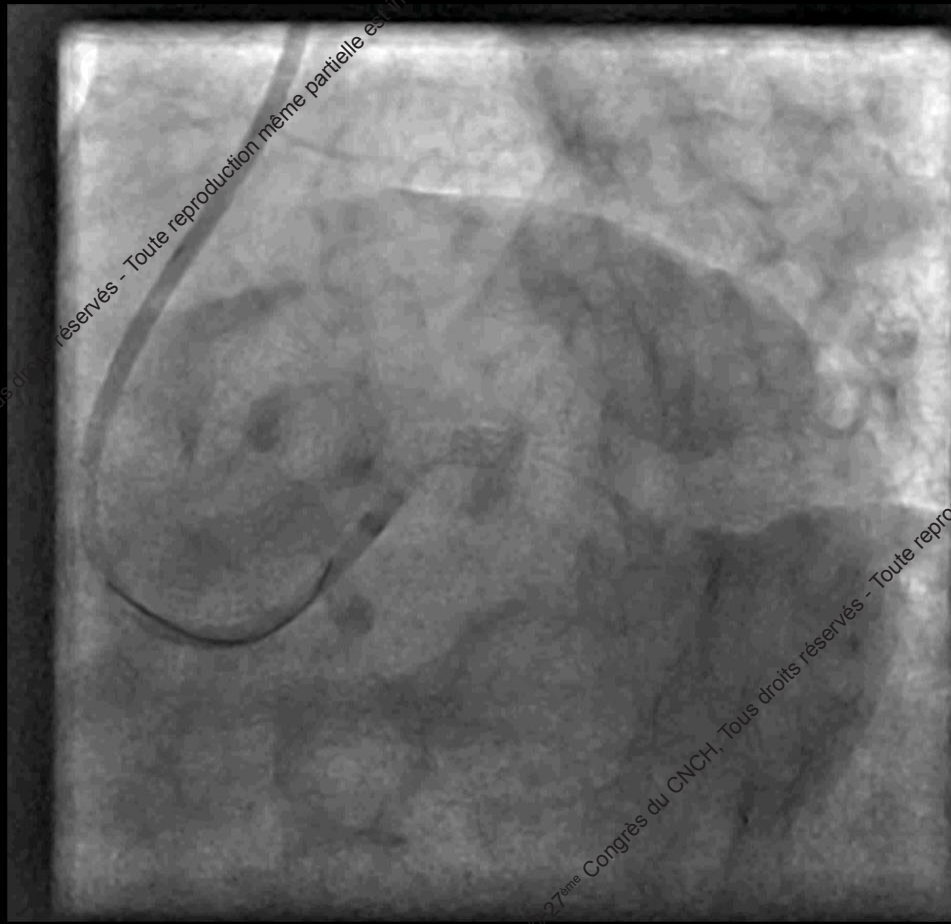
2021 © 27<sup>ème</sup> Congrès du CNCH, Tous droits réservés - Toute reproduction même partielle est interdite.

FFR IVA 0.65

2021 © 27<sup>ème</sup> Congrès du CNCH, Tous droits réservés - Toute reproduction même partielle est interdite.

# Ce que nous avons fait

- Retour a domicile et procédure programmée 15 jours plus tard
- Sortie sous Rivaroxaban 20mg et Clopidogrel 75 mg
- Ablation de FA programmée après la période de triple thérapie
- **Procédure prévue** : ATL Tronc commun vers IVA en « Culotte »



2021 © 27<sup>ème</sup> Congrès du CNCH, Tous droits réservés - Toute reproduction même partielle est interdite.

2021 © 27<sup>ème</sup> Congrès du CNCH, Tous droits réservés - Toute reproduction même partielle est interdite.

# Traitement de sortie


- Rivaroxaban 15 mg
  - Aspirine 75 mg
  - Clopidogrel 75 mg
  - Rivaroxaban 20 mg
  - Clopidogrel 75 mg
- 1 mois
- 12 mois

2021 © 27<sup>ème</sup> Congrès du CNCH, Tous droits réservés - Toute reproduction même partielle est interdite.

2021 © 27<sup>ème</sup> Congrès du CNCH, Tous droits réservés - Toute reproduction même partielle est interdite.



# Merci de votre attention



arthur.darmon@aphp.fr