

2021 © GRCI, Tous droits réservés - Toute reproduction même partielle est interdite.

# COUP DE FROID EN CTO

---

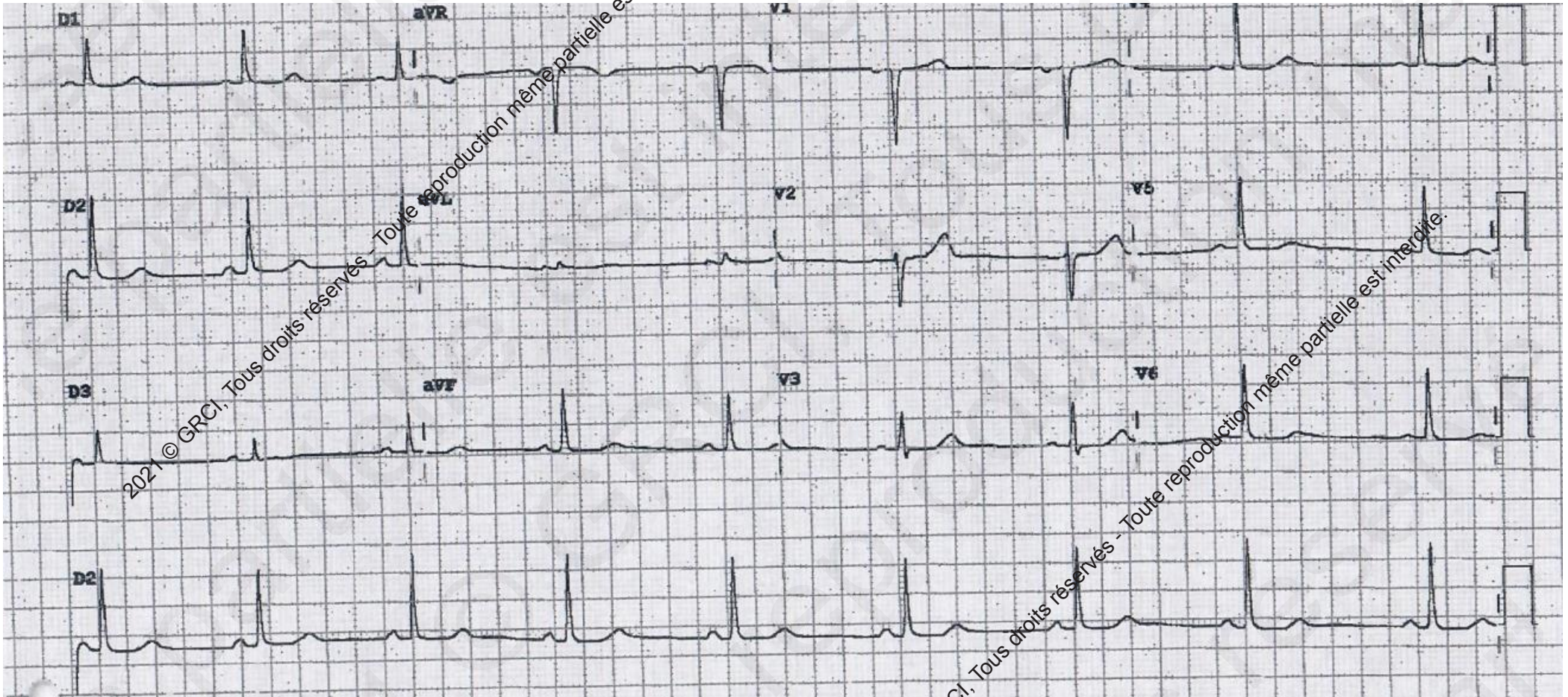
DR ABDALLAH LAYAL

CLINIQUE DE L'EUROPE, AMIENS

2021 © GRCI, Tous droits réservés - Toute reproduction même partielle est interdite.

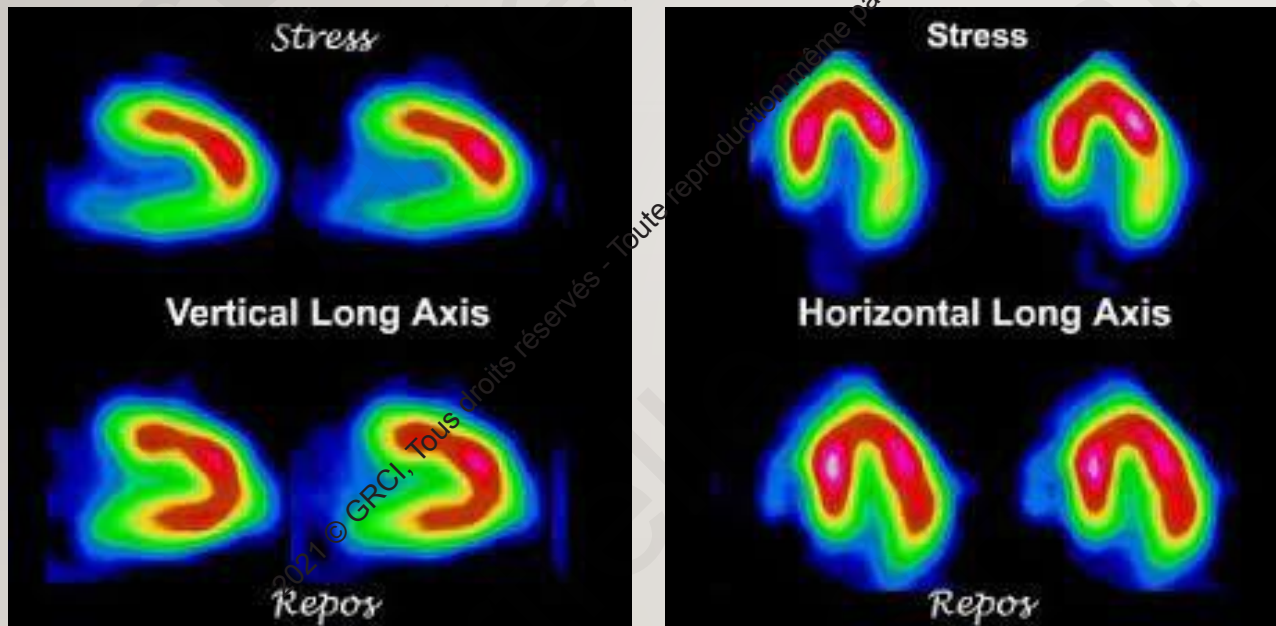
## Cas de Mme A., âgée de 60 ans

- **Angor d'effort** depuis 1 an
- **Antécédent** : Cavernome du centre semi oval droit découvert suite à un traumatisme crânien. Hypothyroïdie
- **Facteur de risque cardiovasculaire** : HTA
- **Son traitement** : Aldactazine, Exforge, Levothyrox et Atenolol 50,

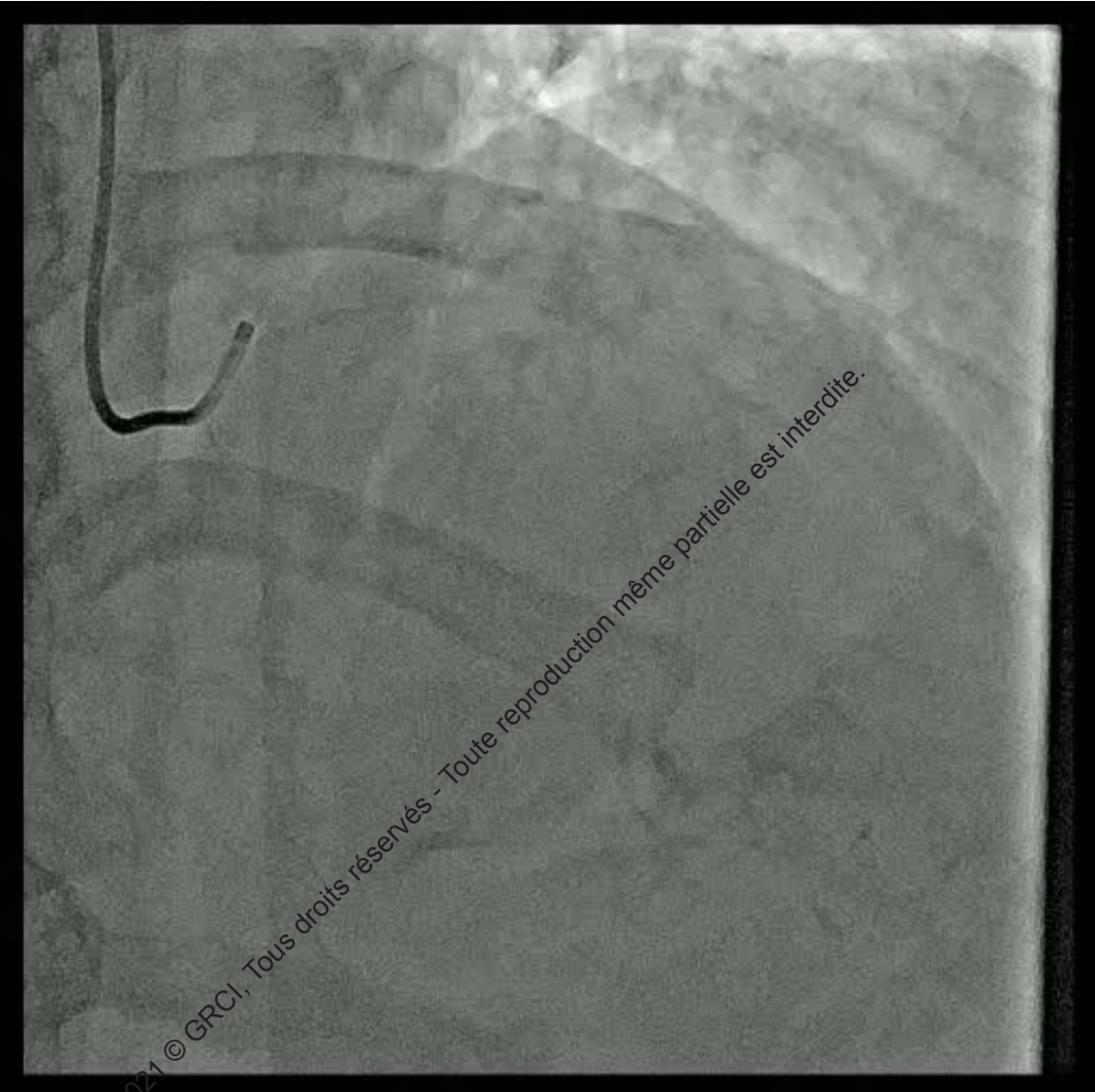
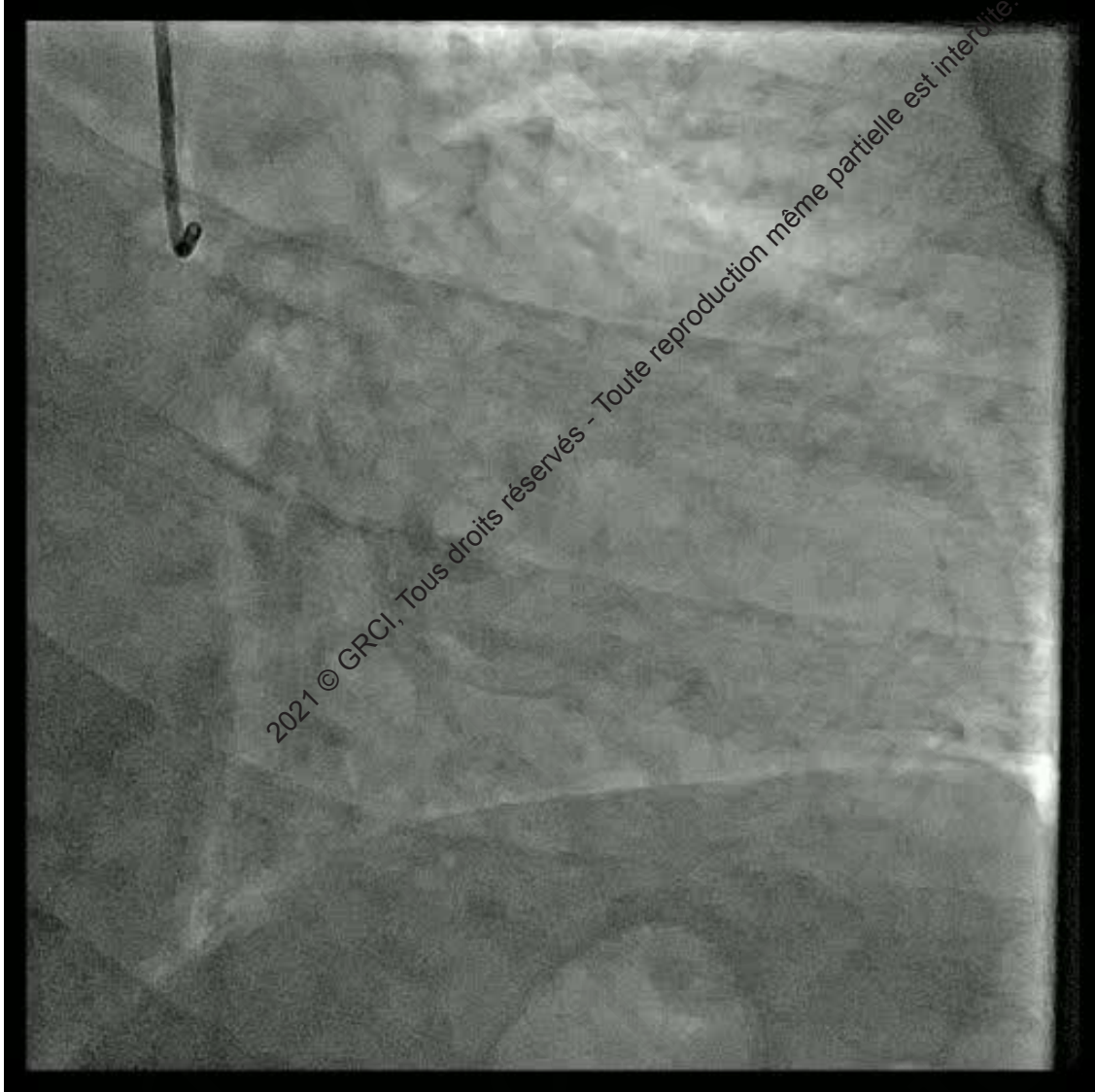
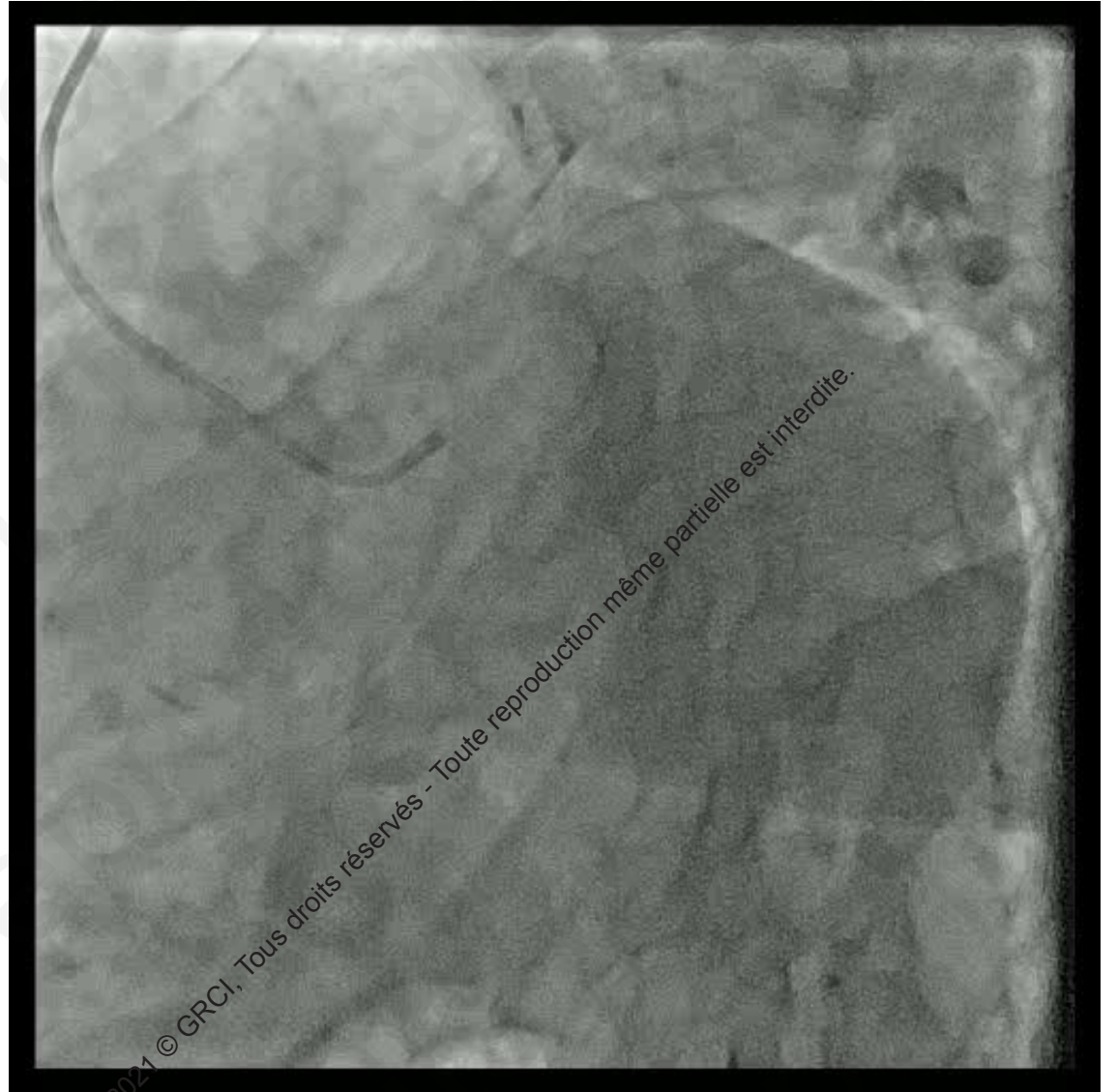
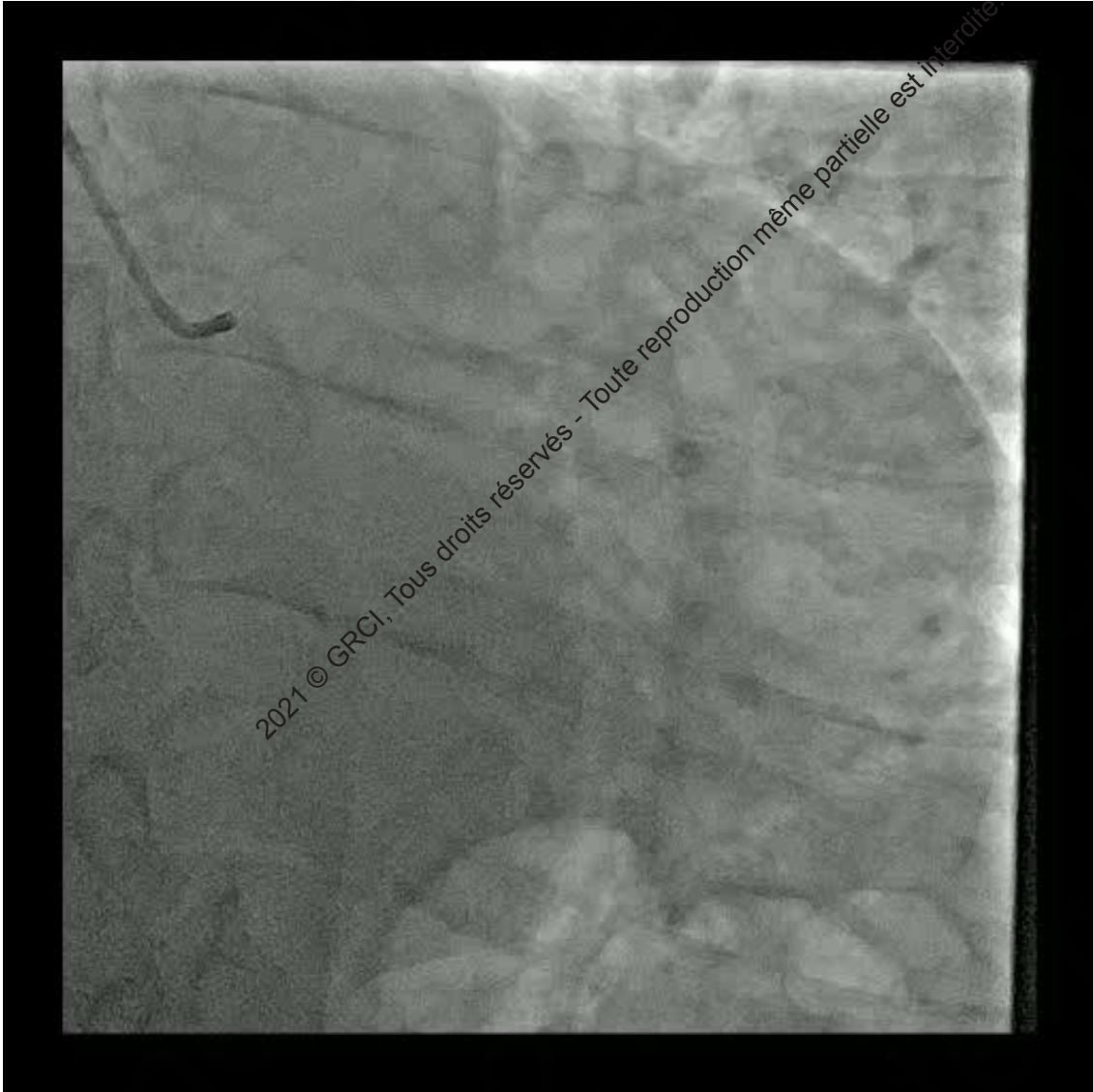
2021 © GRCI. Tous droits réservés - Toute reproduction même partielle est interdite.

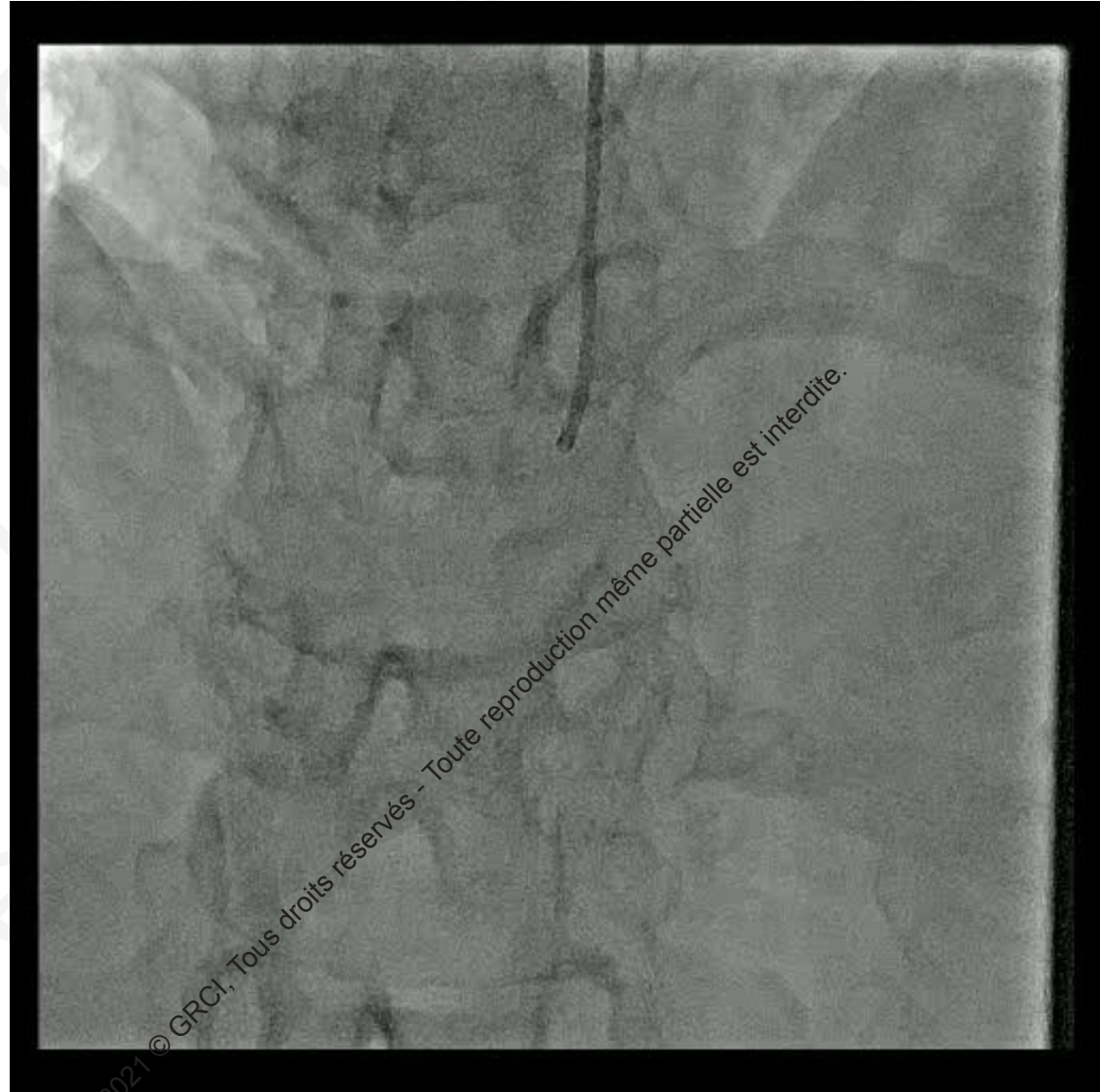
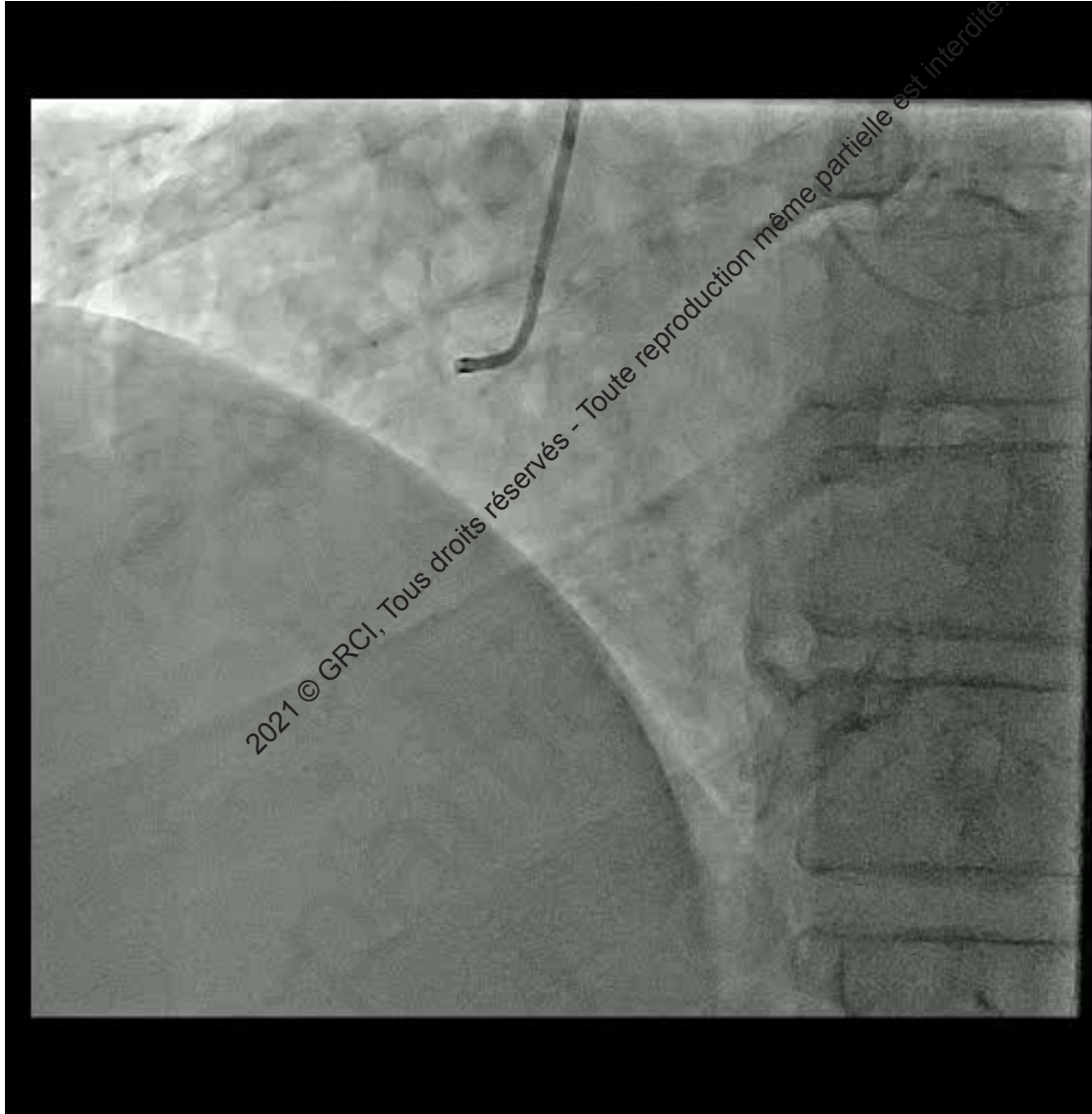
2021 © GRCI. Tous droits réservés - Toute reproduction même partielle est interdite.

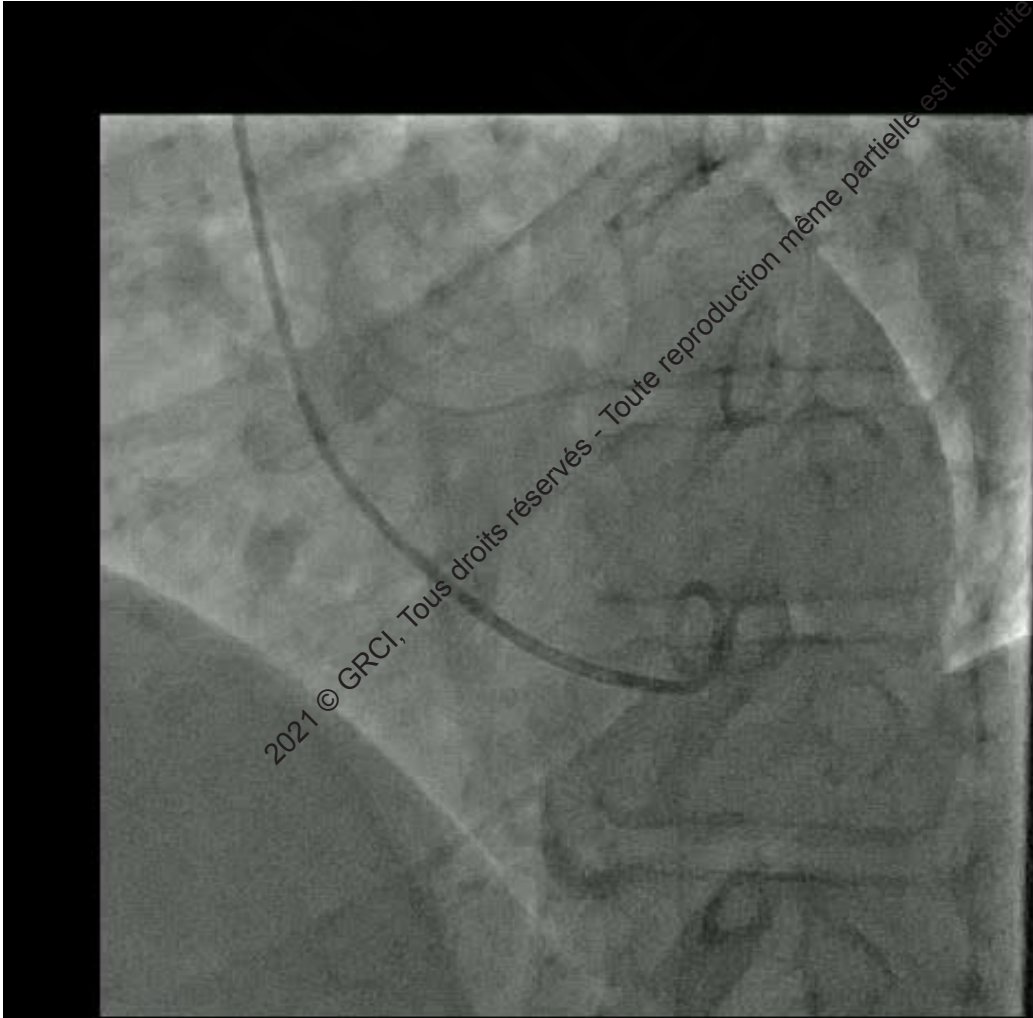


- 
- Scintigraphie myocardique d'effort :
  - ischémie 3 segments/17 en inférolatéral

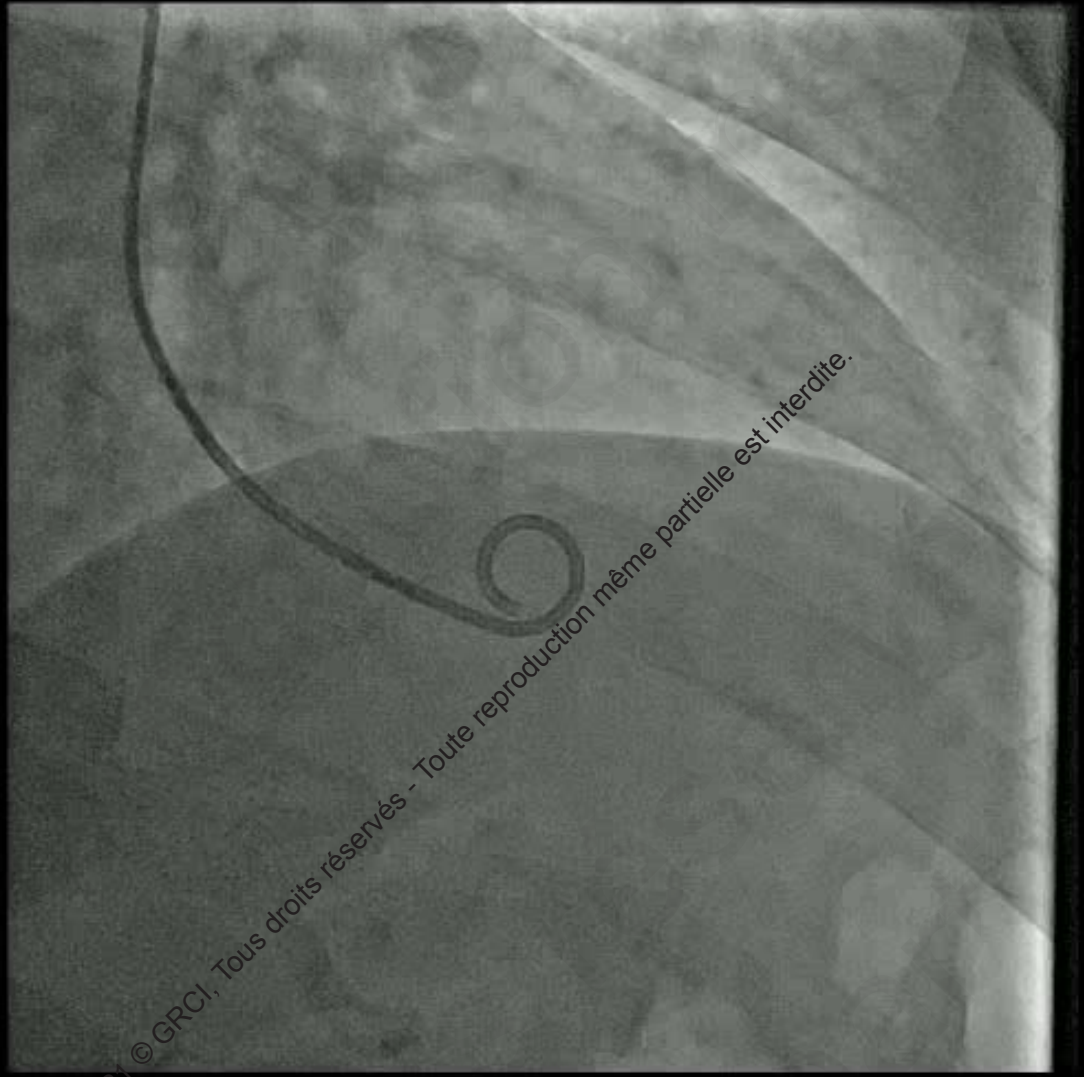








2021 © GRCI, Tous droits réservés - Toute reproduction même partielle est interdite.



2021 © GRCI, Tous droits réservés - Toute reproduction même partielle est interdite.



2021 © GRCI, Tous droits réservés - Toute reproduction même partielle est interdite.



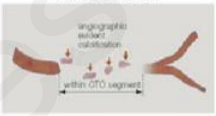
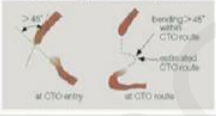
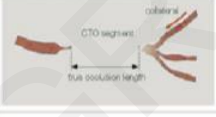
- Quel traitement proposez-vous?

2021 © GRCI, Tous droits réservés - Toute reproduction même partielle est interdite.

## J-CTO SCORE SHEET

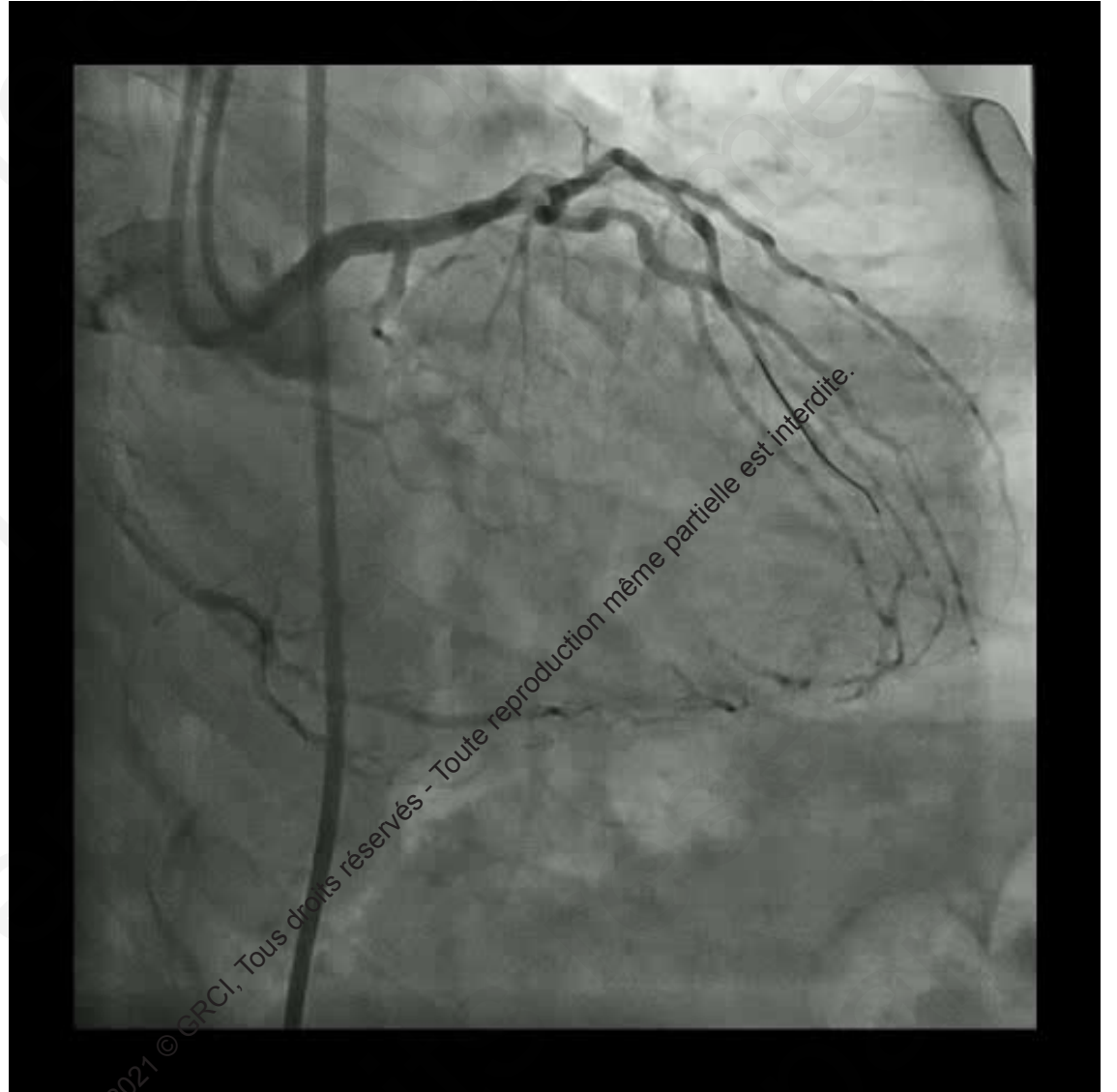
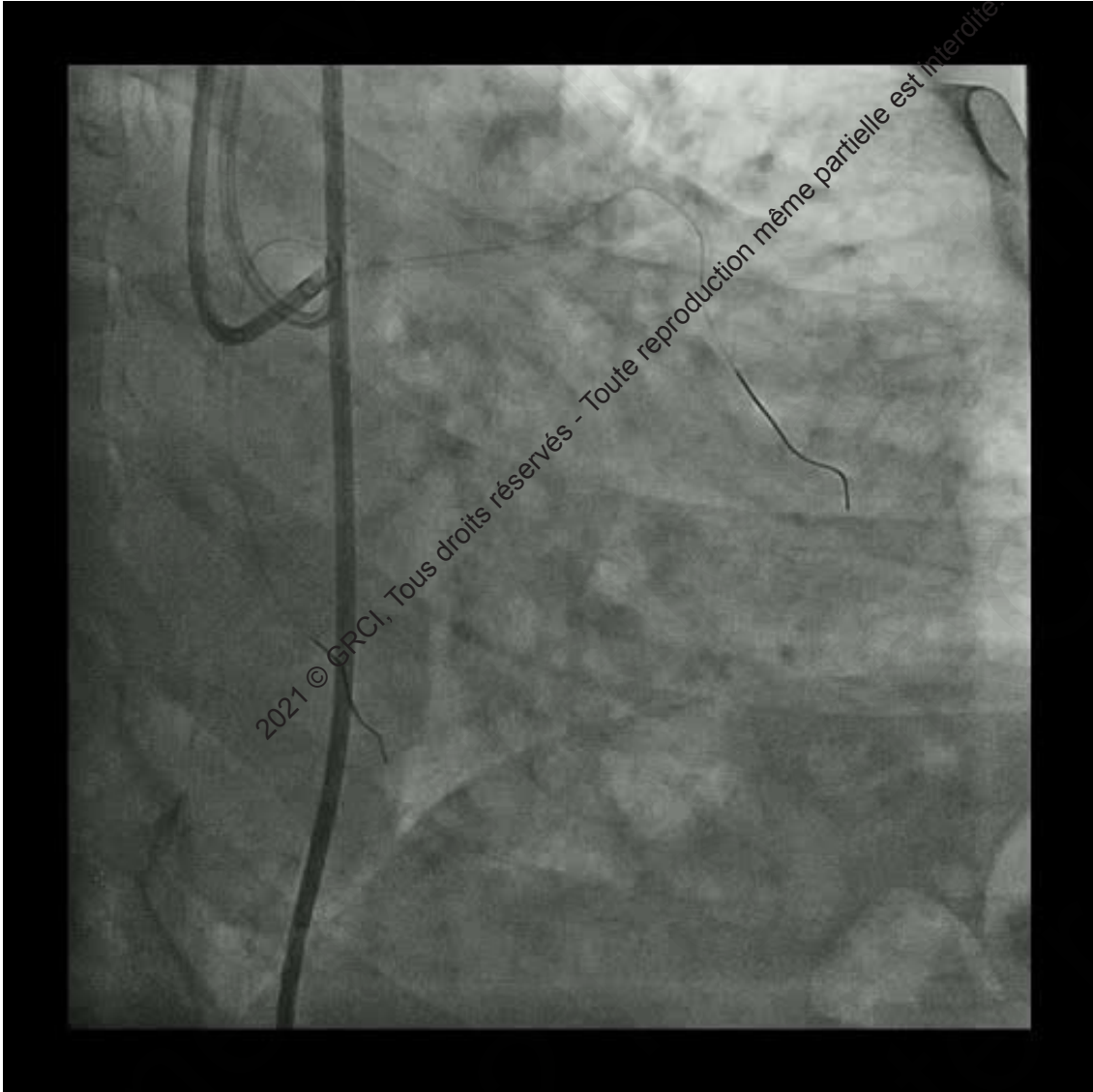
Version 1.0

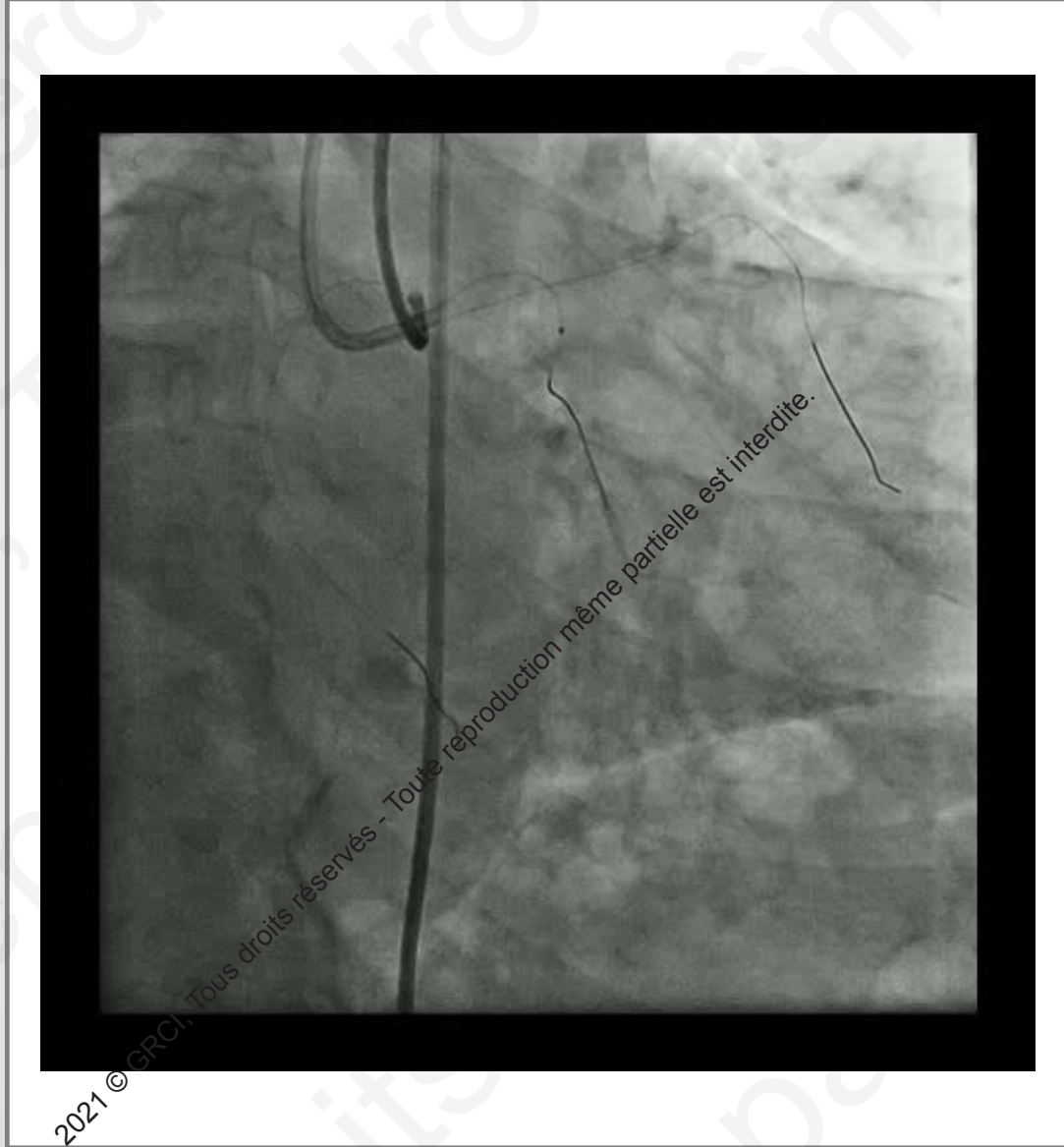
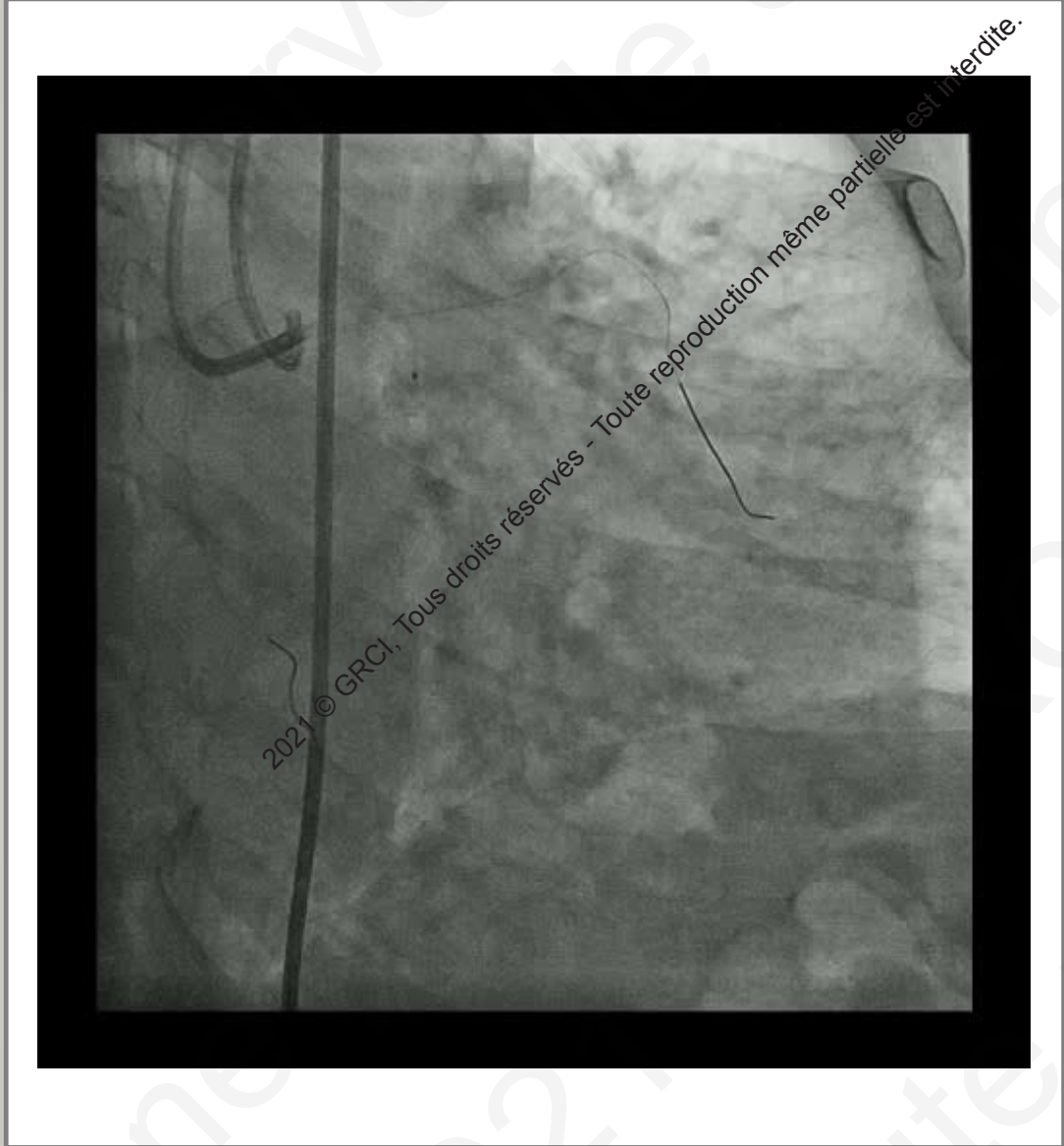
### Variables and definitions

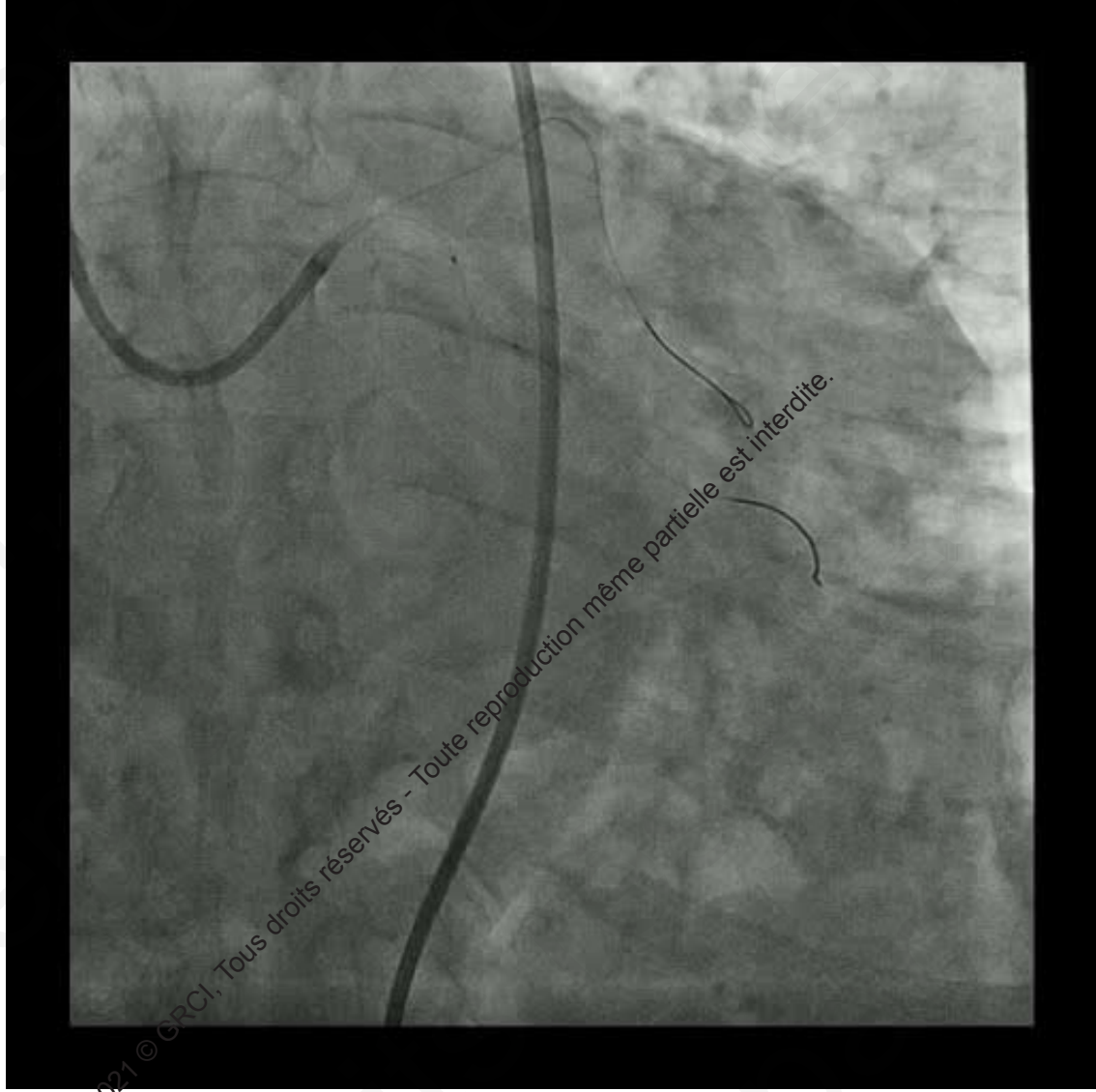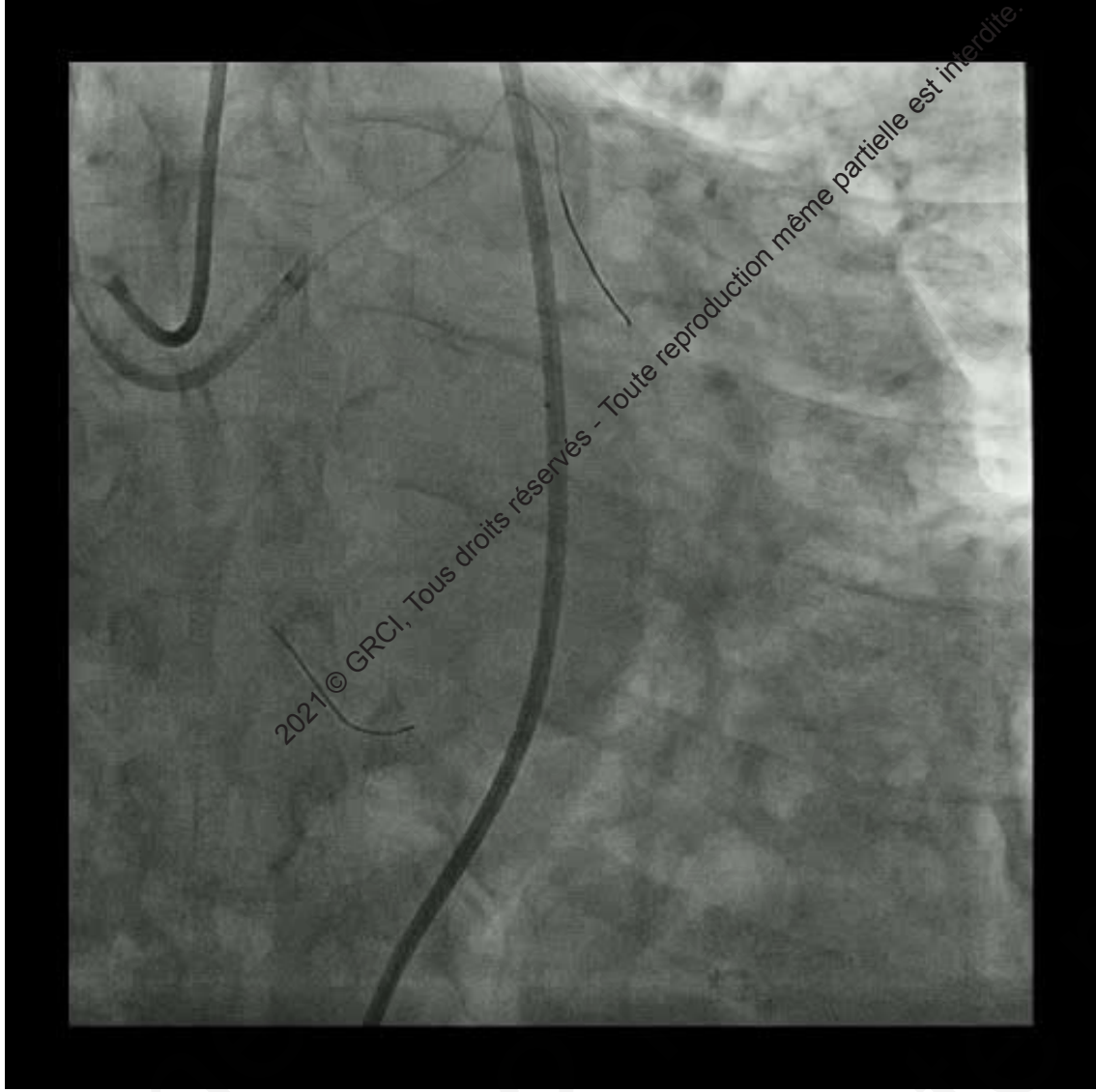
<p><b>Tapered</b></p> 	<p><b>Blunt</b></p>  <p>Entry with any tapered tip or dimple indicating direction of true lumen is categorized as "tapered".</p>	<p><b>Entry shape</b></p> <input type="checkbox"/> Tapered (0) <input type="checkbox"/> Blunt (1) point
<p><b>Calcification</b></p>  <p>Regardless of severity, 1 point is assigned if any evident calcification is detected within the CTO segment.</p>		<p><b>Calcification</b></p> <input type="checkbox"/> Absence (0) <input type="checkbox"/> Presence (1) point
<p><b>Bending &gt;45degrees</b></p>  <p>One point is assigned if bending &gt; 45 degrees is detected within the CTO segment. Any tortuosity separated from the CTO segment is excluded from this assessment.</p>		<p><b>Bending &gt;45°</b></p> <input type="checkbox"/> Absence (0) <input type="checkbox"/> Presence (1) point
<p><b>Occlusion length</b></p>  <p>Using good collateral images, try to measure "true" distance of occlusion, which tends to be shorter than the first impression.</p>		<p><b>Occl.Length</b></p> <input type="checkbox"/> <20mm (0) <input type="checkbox"/> ≥20mm (1) point
<p><b>Re-try lesion</b></p> <p>Is this Re-try (2<sup>nd</sup> attempt) lesion? (previously attempted but failed)</p>		<p><b>Re-try lesion</b></p> <input type="checkbox"/> No (0) <input type="checkbox"/> Yes (1) point
<p>Category of difficulty (total point)</p> <input type="checkbox"/> easy (0) <input type="checkbox"/> Intermediate (1) <input type="checkbox"/> difficult (2) <input type="checkbox"/> very difficult (≥3)		<p><b>Total</b></p> <input type="text" value=""/> points

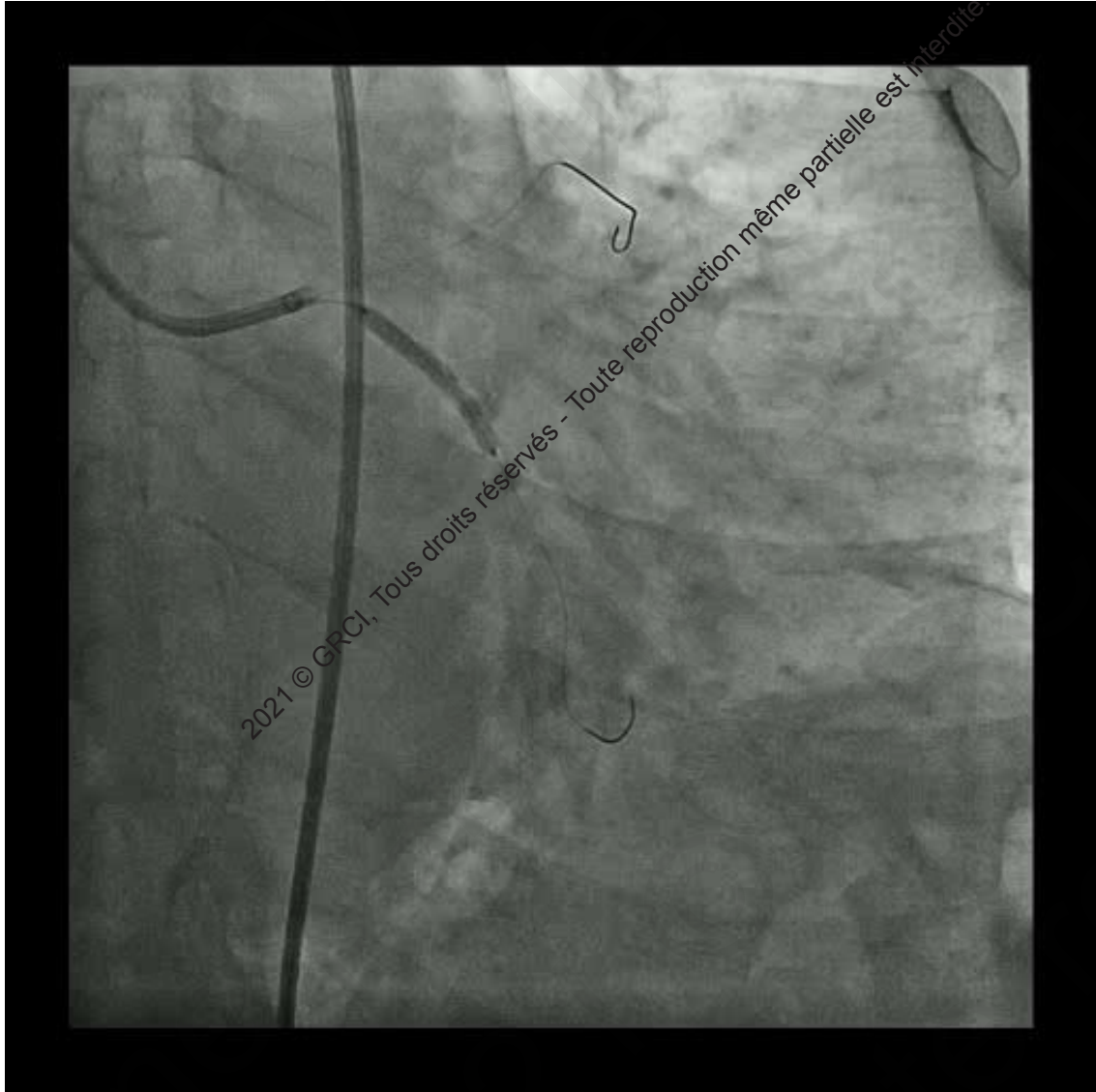
2021 © GRCI, Tous droits réservés - Toute reproduction même partielle est interdite.

2021 © GRCI, Tous droits réservés - Toute reproduction même partielle est interdite.





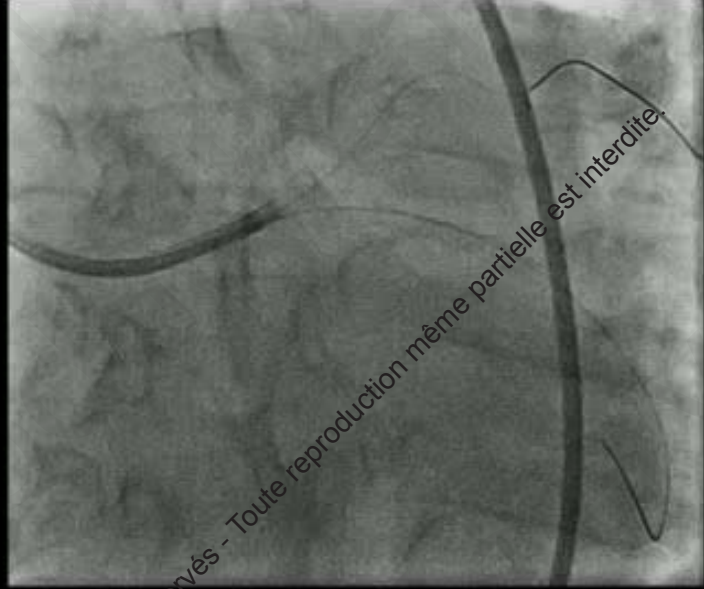
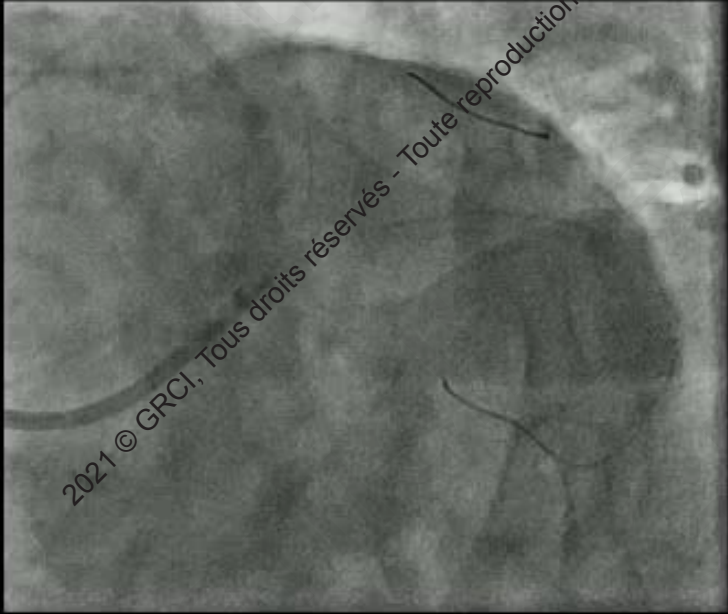




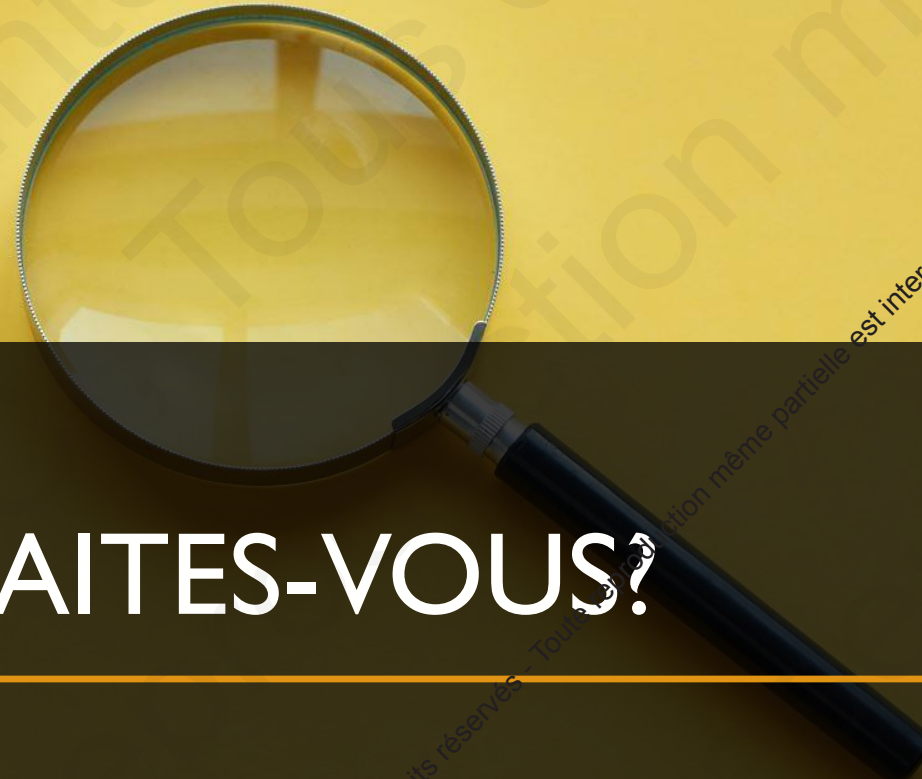2021 © GRCI, Tous droits réservés - Toute reproduction même partielle est interdite.



2021 © GRCI, Tous droits réservés - Toute reproduction même partielle est interdite.



2021 © GRCI, Tous droits réservés - Toute reproduction même partielle est interdite.



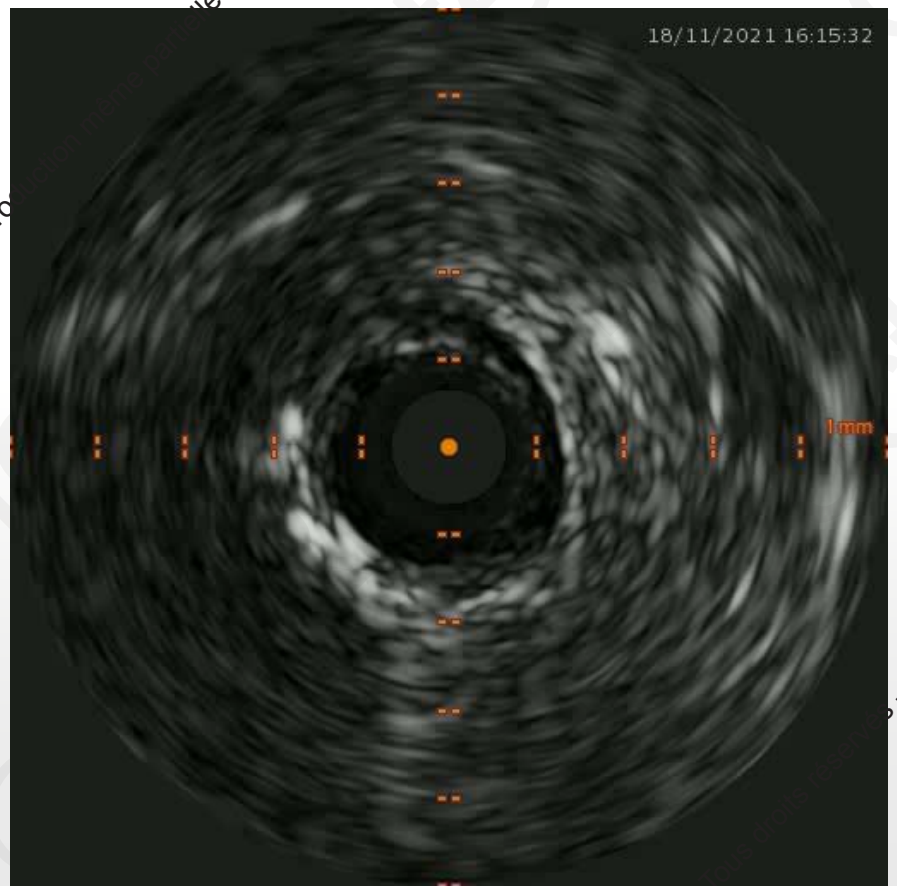
# QUE FAITES-VOUS?

---

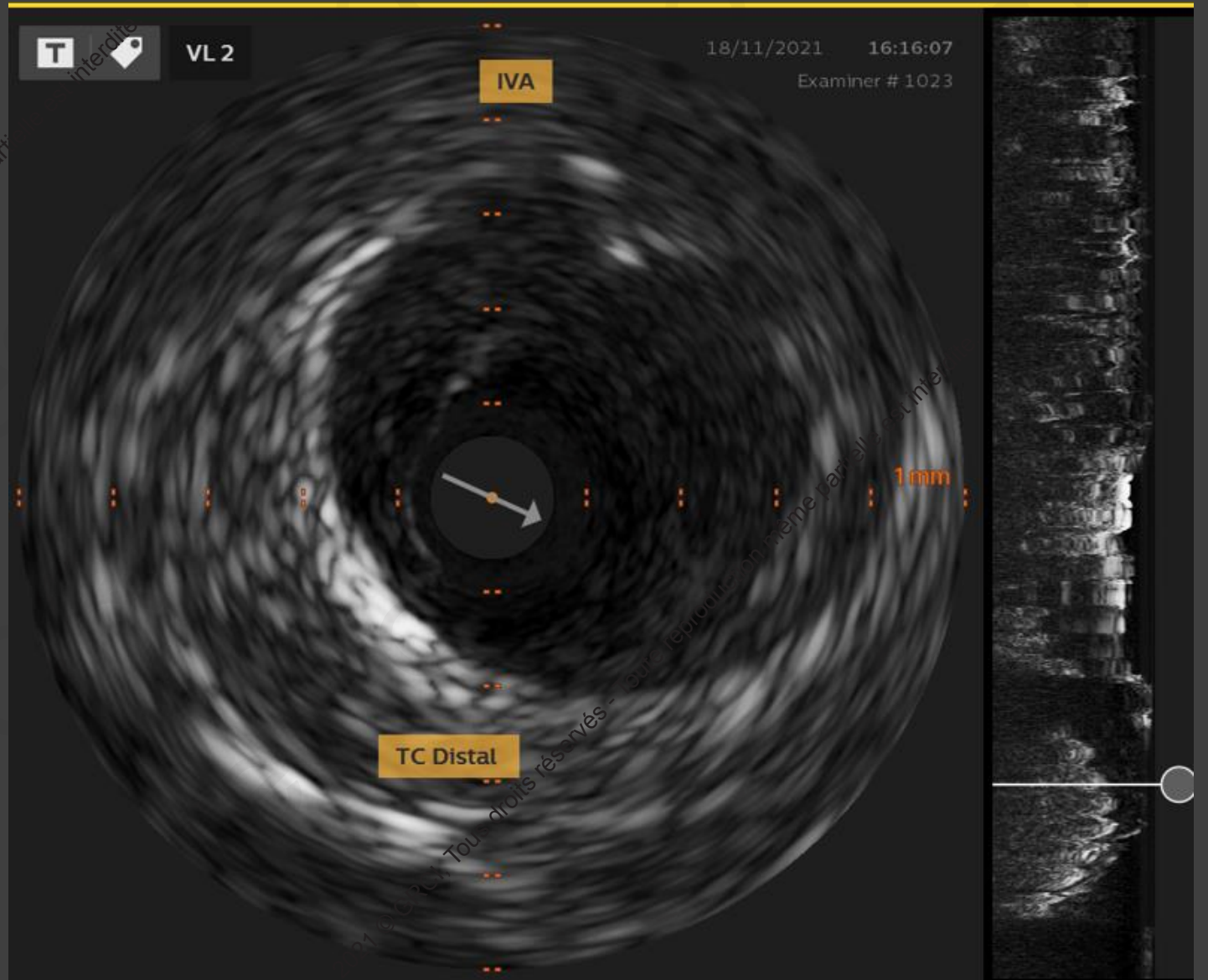
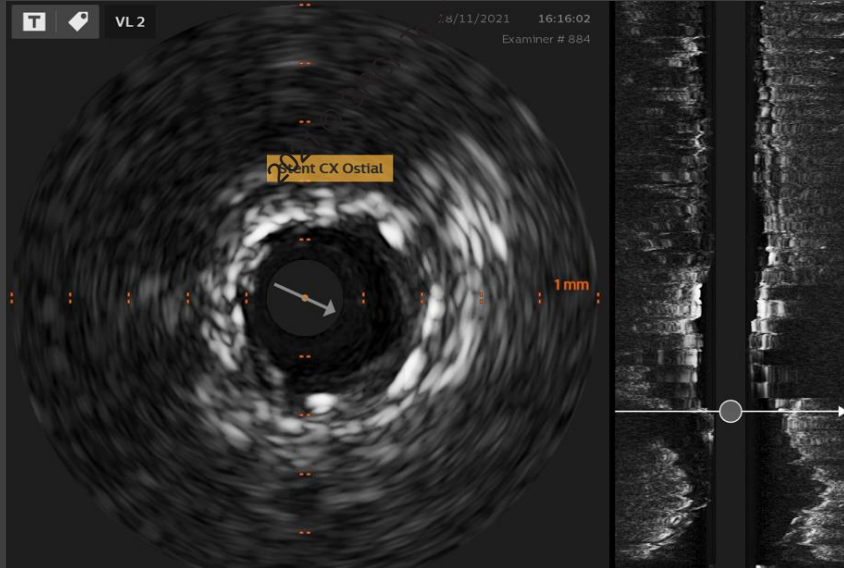
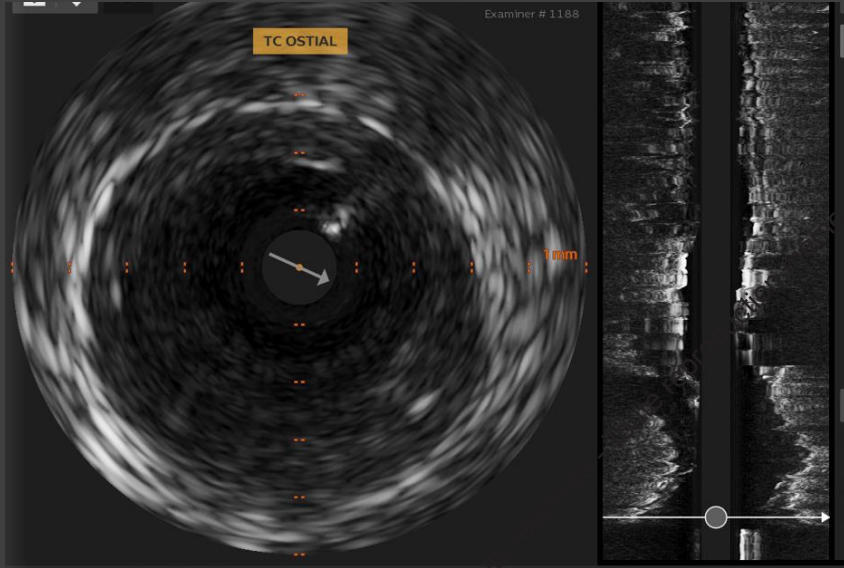
2021 © GRCI, Tous droits réservés - Toute reproduction même partielle est interdite.

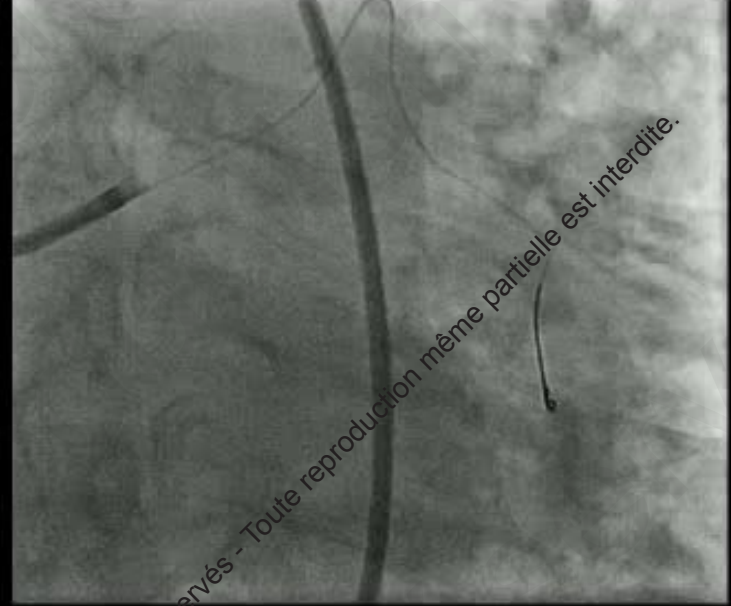
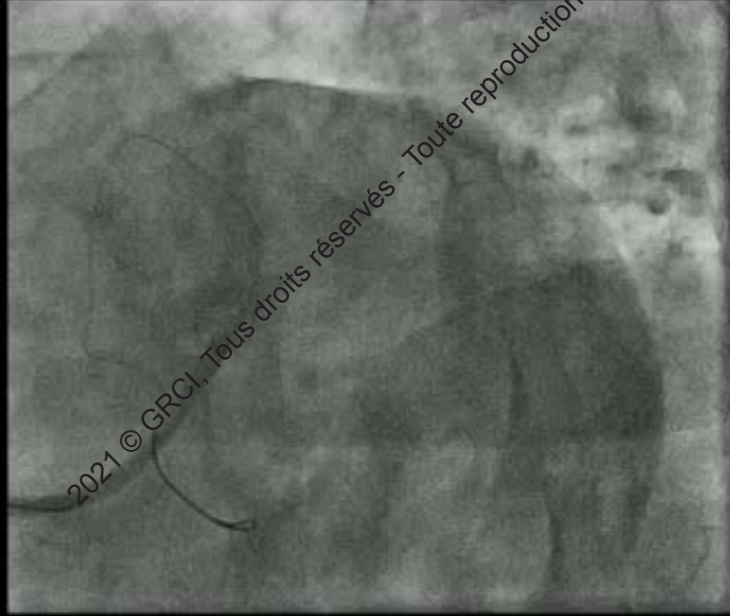

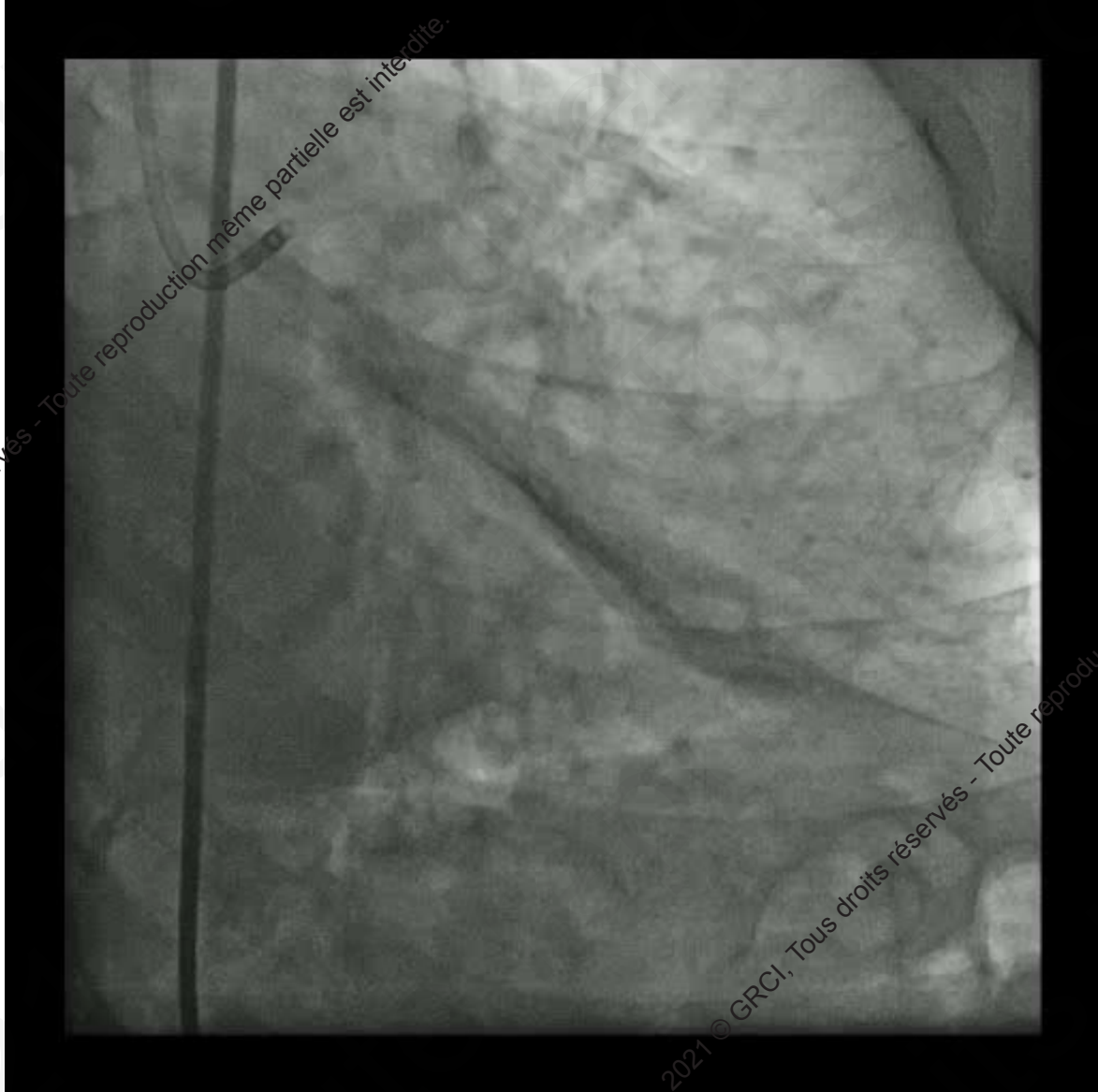
2021 © GRCI, Tous droits réservés - Toute reproduction même partielle est interdite.



2021 © GRCI, Tous droits réservés - Toute reproduction même partielle est interdite.

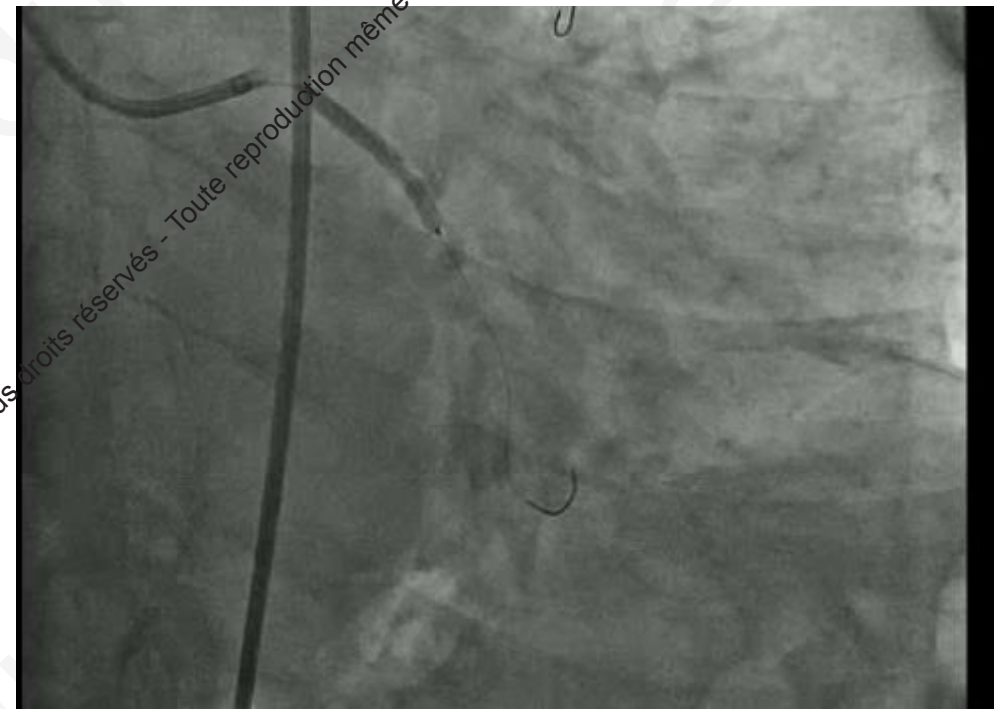
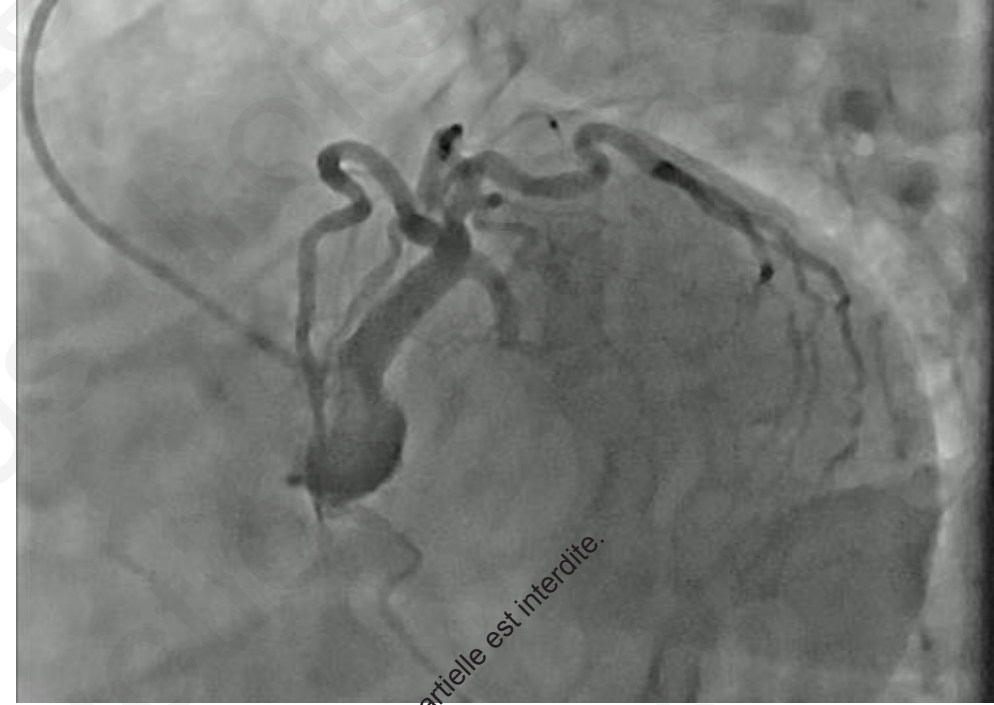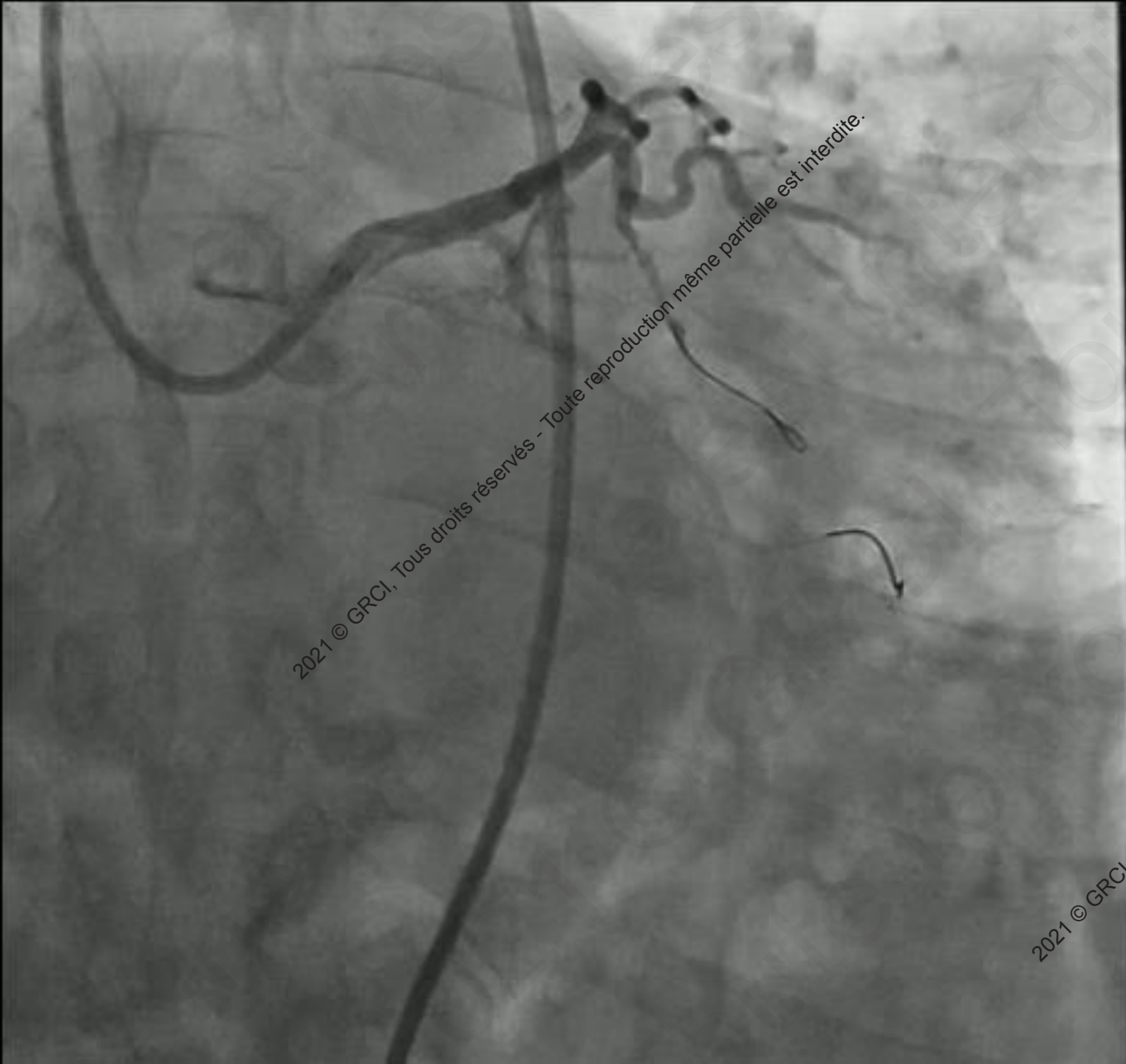






2021 © GRCI, Tous droits réservés - Toute reproduction même partielle est interdite.

2021 © GRCI, Tous droits réservés - Toute reproduction même partielle est interdite.



A pair of black-rimmed glasses is positioned on a stack of papers. A red ribbon bookmark is visible on the left side of the papers. The background is softly blurred, showing more papers and a pen. A dark grey rectangular box is overlaid on the lower half of the image, containing the text 'EN CONCLUSION' in white, bold, uppercase letters. Below the text is a thin horizontal orange line.

**EN CONCLUSION**

2021 © GRCI, Tous droits réservés - Toute reproduction même partielle est interdite.

- Bien étudier les images avant de décider de traiter par stenting
- S'aider des techniques d'imagerie disponibles
- Prendre toujours en compte l'état clinique des patients

2021 © GRCI, Tous droits réservés - Toute reproduction même partielle est interdite.

• Merci pour votre attention